

Osteoma Osteoide em Falange Distal da Mão: Relato de Caso

^{1,2}Thiago Augusto Ferraz Lopes; ¹Maria Eduarda Valadares Santos Lins; ¹Vilton Souza Neto; ²João Marcos de Moraes Reigado; ²Gabriella Taysa Lira Gomes; ^{1,2}Marcelo Ricardo Paiva Crisanto
¹Hospital da Restauração, Recife-PE ²SOS mão e ortopedia, Recife-PE

INTRODUÇÃO E OBJETIVO

O osteoma osteoide (OO) é uma neoplasia óssea benigna, mais comum em jovens do sexo masculino. Nas mãos é uma enfermidade rara, sendo de difícil diagnóstico. Este estudo analisa características particulares de um caso atípico na falange distal (FD) da mão e destaca a importância do diagnóstico preciso para tratamento eficaz.

MATERIAIS E MÉTODOS

Investigar e elucidar um caso clínico de OO em FD, enfatizando a importância de um reconhecimento preciso para tratamento eficaz. O termo de consentimento livre e esclarecido foi assinado, e os dados foram obtidos do prontuário médico, seguindo normas éticas e legais.

RESULTADOS

C.T.J.R., caucasiana, feminina, 15 anos, com uma tumoração na região distal do dedo anular esquerdo, presente há 3 anos, com dor noturna, melhora com uso de anti-inflamatórios e sem história de trauma. Relatou tratamentos clínicos anteriores ineficazes. Foi realizado uma ressecção cirúrgica do tipo margem marginal com realização de retalhos e diagnosticada com OO através do histopatológico.

DISCUSSÃO

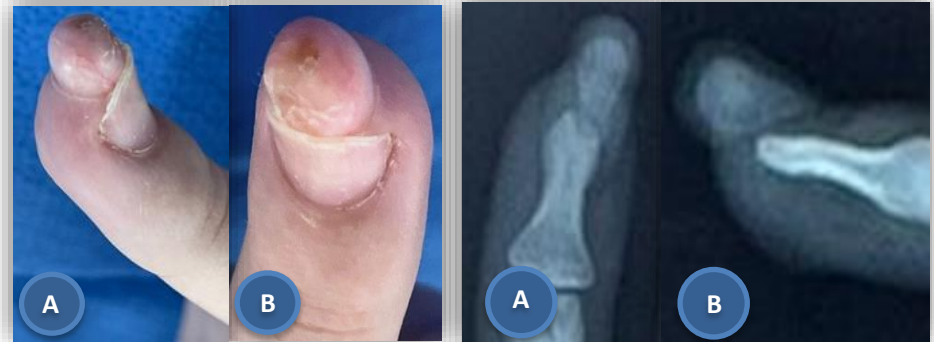Apesar de comum. Esse tumor apresenta desafio diagnóstico em locais atípicos como na FD. Este caso destaca a importância do diagnóstico diferencial e o manejo adequado no tratamento cirúrgico.

CONCLUSÃO

Embora seja um tumor benigno de formação óssea relativamente comum, sua apresentação nas FD é atípica. Este caso reforça a necessidade de considerar essa patologia como diagnóstico diferencial e destaca a condução cirúrgica.

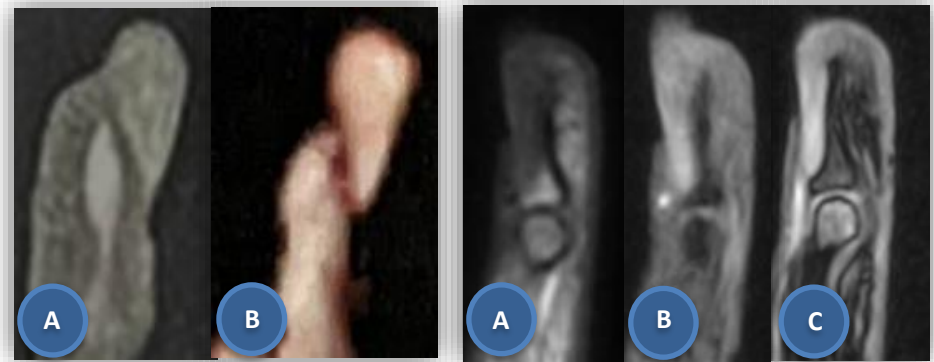
REFERÊNCIAS

- CANELLA, Clarissa. Osteoid osteoma: diagnosis and treatment. **Radiologia Brasileira**, v. 48, p. v-v, 2015.
- AMBULGEKAR, Rajesh K.; GHAG, Niranjan Sunil. Osteoid osteoma of the distal phalanx of little finger. **Journal of Orthopaedic Case Reports**, v. 12, n. 9, p. 88, 2022.
- DAHER, Jimmy C. et al. Osteoid osteoma of the distal phalanx: a rare condition. **Cureus**, v. 13, n. 10, 2021.
- DI GENNARO, Giovanni Luigi et al. Osteoid osteoma of the distal thumb phalanx: a case report. **La Chirurgia degli organi di movimento**, v. 92, p. 179-182, 2008.



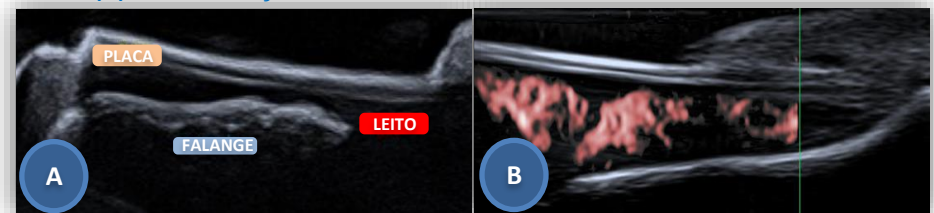
Tumoração em 4^oqd.
 (A) Vista lateral (B) Vista frontal

Radiografia da falange distal
 (A) RX - AP (B) RX - Oblíquo

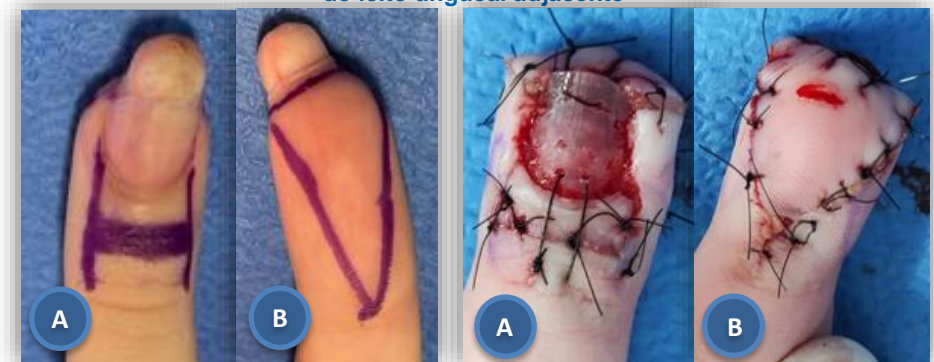

Tomografia da falange distal
 (A) TC - Sagital. Tam.: 1,2x1x0,3.
 (B) Reconstrução 3D

Ressonância da falange distal
 Cortes sagitais

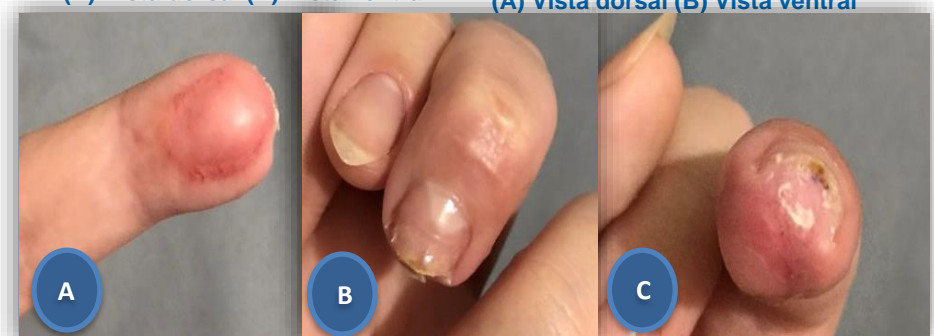


USG do dedo afetado. (A) Anatomia na USG (B) Aumento da vascularização do leito ungueal adjacente



Planejamento operatório.
 (A) Vista dorsal (B) Vista ventral

Planejamento operatório.
 (A) Vista dorsal (B) Vista ventral



Pós operatório 90 dias. (A) Volar (B) Dorsal (C) Frontal