

HOSPITAL SANTA RITA - MARINGÁ/PR

ANGIOSSARCOMA EPITELIÓIDE SUBMETIDO A TRANSPLANTE HEPÁTICO: UM RELATO DE CASO

MILIORINI, FS¹; NASCIMENTO, CCR²; NOUJAIM HM³; PEREIRA, AGS⁴; SOUZA, NN⁵, FILHO, TPV⁶, PELISSON, TM⁷, MAJZOUB, PAP⁸.

1. Hospital Santa Rita - Maringá; 2. Hospital Santa Rita - Maringá; 3. Hospital Beneficência Portuguesa – São Paulo; 4. Hospital Beneficência Portuguesa – São Paulo, 5. Hospital Santa Rita - Maringá, 6. Hospital Santa Rita – Maringá, 7. Hospital Santa Rita - Maringá, 8. Hospital Santa Rita – Maringá.

Introdução.

O angiossarcoma hepático é um tumor vascular raro e agressivo que representa entre 0,1 a 2% de todos os tumores hepáticos malignos. A suspeição diagnóstica é difícil, com sintomatologia inespecífica e marcadores tumorais negativos, devendo ser confirmado por análise histopatológica. O tratamento é limitado, com poucas evidências, sendo relatado em literatura ressecção hepática, transplante e uso de quimioterápicos. Poucos casos de transplante hepático foram realizados, com benefício ainda incerto pela alta taxa de recorrência e baixa sobrevida.

Objetivo.

Relatar caso raro de angiossarcoma hepático e a possibilidade terapêutica com o transplante de órgãos.

Descrição do caso.

Paciente de 48 anos, masculino, sem comorbidades, iniciou em 2017 com quadro de dor abdominal moderada, realizou exames laboratoriais sem alterações com exceção de uma GGT pouco elevada e RM com esteatose hepática. Mantendo persistência da dor intermitente, repetiu os exames em 2019 com aumento de transaminases, GGT (2.066 U/L), provas de função hepática dentro da normalidade, e RM com alterações sugestivas de hepatopatia crônica. Seguiu acompanhamento e nova RM em abril de 2020 evidenciou o surgimento de múltiplos nódulos hepáticos hiperintensos, com realce periférico, em diversos segmentos. O paciente foi submetido a biópsia laparoscópica com resultado anatomopatológico compatível com Hemangioendotelioma Hepático. Realizou investigação sem evidência de metástases. Foi aprovado por deliberativa nacional a inclusão do paciente para lista de transplante com critério especial. Em outubro de 2020 foi realizado o transplante e análise anatomopatológica do explante revelou o diagnóstico de angiossarcoma epitelióide, com metástase linfonodal peri-hilar e de artéria hepática. Atualmente o mesmo se encontra há sete meses pós operatório assintomático, com RM e PET-SCAN sem recorrência do tumor.

Imagens.

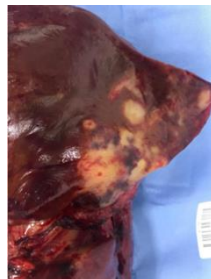

Figura 1. Nódulos em explante hepático.

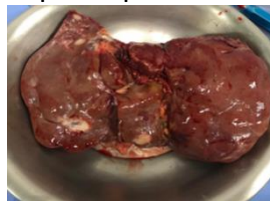


Figura 2. Explante hepático.

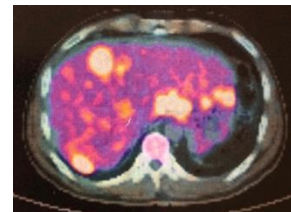


Figura 3. Cintilografia.

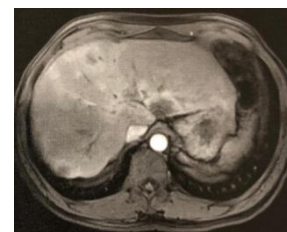

Figura 3. Ressonância Magnética.

Conclusão.

O angiossarcoma hepático é um tumor raro e de difícil diagnóstico, tem como principal opção de tratamento curativo a ressecção precoce com margens cirúrgicas negativas.

Neste caso, irressecabilidade e a ausência de doença metastática na investigação pré-operatória, resultaram no transplante do órgão como o tratamento de escolha para o caso em questão, determinando aumento de sobrevida para o paciente.

Por outro lado, o transplante de fígado para esse tipo de tumor ainda é controverso devido ao alto índice de recorrência.

Referências Bibliográficas.

1. Angiossarcoma hepático y trasplante hepático: reporte de caso y revisión de bibliografía Lorena Denisse Huerta-Orozco, Karla Liseth Leonher-Ruezga *, Luis Ricardo Ramirez-González, José Manuel Hermosillo-Sandoval, José de Jesús Sandoval-Alvarado y Rubén Eduardo Morán-Galaviz Departamento de Cirugía General, Unidad Médica de Alta Especialidad, Hospital de Especialidades del Centro Médico Nacional de Occidente Instituto Mexicano del Seguro Social, Guadalajara, Jalisco, México Recibido el 25 de marzo de 2014; aceptado el 3 de octubre de 2014
2. Maluf, D., Cotterell, A., Clark, B., Stravitz, T., Kauffman, HM, & Fisher, RA (2005). *Angiossarcoma hepático e transplante de fígado: relato de caso e revisão da literatura. Transplantation Proceedings*, 37 (5), 2195-2199.
3. Pilbeam, K., Eidschink, B., Sulciner, M., Luquette, M., Neglia, J., & Chinnakotla, S. (2019). *Sucesso de quimioterapia e transplante de fígado em paciente pediátrico com angiossarcoma hepático: relato de caso. Pediatric Transplantation*, e13410