

# ÚLCERA GEOGRÁFICA POR HERPES VIRUS SIMPLES – O QUE NÃO FAZER.



6 a 9  
NOV  
2024

Hotel  
Mercure  
Belo  
Horizonte

Autores: Arthur Moreira de Freitas; Tarcísio Veloso Rabelo; Caio Ramos Lauar; Guilherme Gouveia Hollunder; Larissa de Oliveira Cassini Marques; Darly Gomes Soares Delfino.  
Instituição: Santa Casa de Misericórdia de Belo Horizonte

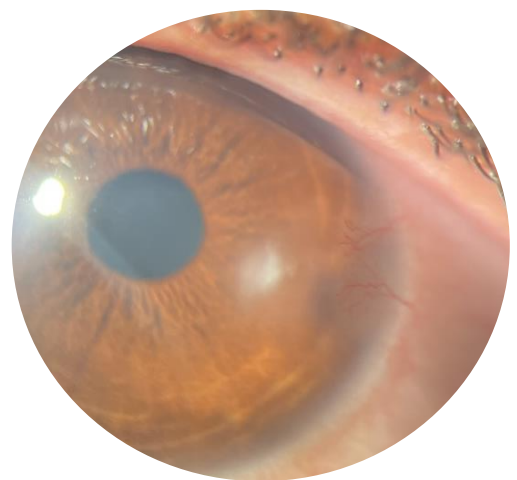
## OBJETIVO

Relatar um caso de úlcera corneana geográfica por herpes simples, destacando a importância do diagnóstico precoce, do manejo adequado com antivirais e da conscientização sobre os riscos do uso indiscriminado de corticosteroides tópicos

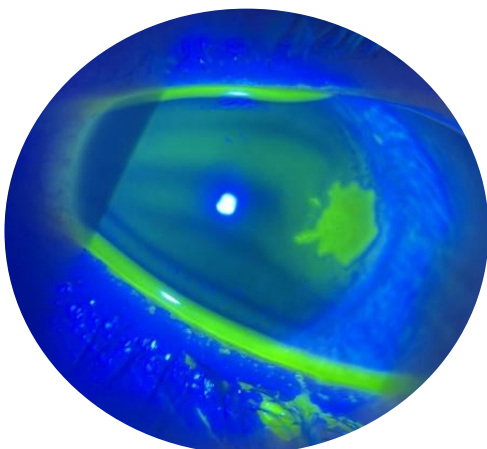
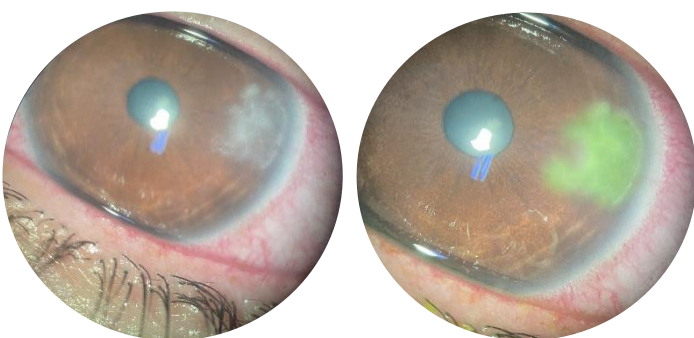
## RELATO DO CASO

Paciente, 35 anos, sexo feminino, procurou a urgência da Clínica de Olhos da Santa Casa de BH com dor, hiperemia, fotofobia e prurido no olho esquerdo (OE) há 4 semanas. Relatou uso de Maxidex por 2 semanas, com piora dos sintomas. Negou comorbidades e histórico oftalmológico. AV com pinhole foi de 20/20 em AO. Na biomicroscopia do OE, observou-se edema palpebral, reação folicular em conjuntiva tarsal, hiperemia  $\frac{3}{4}$ +, úlcera dendrítica em córnea, fluoresceína positiva, e sensibilidade corneana reduzida. A principal hipótese foi úlcera geográfica por herpes simples, iniciando-se Aciclovir 2g/dia e Vigamox 6/6h, com reavaliação a cada 48/72h.

Após 21 dias, houve melhora importante dos sintomas, mas persistiu pequena desepitelização, haze e edema localizado. Aciclovir foi reduzido para 800mg/dia e, diante de inalteração, substituído por Valaciclovir 500mg 2x/dia. Após 14 dias, houve melhora, restando opacidade estromal. O Valaciclovir foi então suspenso e o tratamento com Aciclovir 800 mg/dia foi reintroduzido. Após 2 meses de Aciclovir 800mg/dia, paciente estava assintomática, porém com leucoma e neovascularização corneana.



Leucoma e neovascularização corneana.



Úlcera dendrítica em córnea, fluoresceína positiva

## CONCLUSÃO

Este caso destaca uma úlcera corneana geográfica por herpes simples, tratada com antivirais. O uso de Maxidex sem supervisão pode ter agravado os sintomas. Apesar da melhora com os antivirais, a opacidade estromal persistiu, ressaltando a importância do acompanhamento e manejo adequados para evitar complicações.

## REFERENCIAS

- Alkathami, Abdulmajeed, et al. "Bilateral Multiple Herpetic Epithelial Keratitis: A Case Report and Review of the Literature." *Cureus* 16.5 (2024).
- Rowe, A. M., et al. "Herpes keratitis." *Progress in retinal and eye research* 32 (2013): 88-101.
- Azher, Tayaba N., et al. "Herpes simplex keratitis: challenges in diagnosis and clinical management." *Clinical Ophthalmology* (2017): 185-191.