



6 a 9  
NOV  
2024

Hotel  
Mercure  
Belo  
Horizonte

# TÍTULO DO TRABALHO

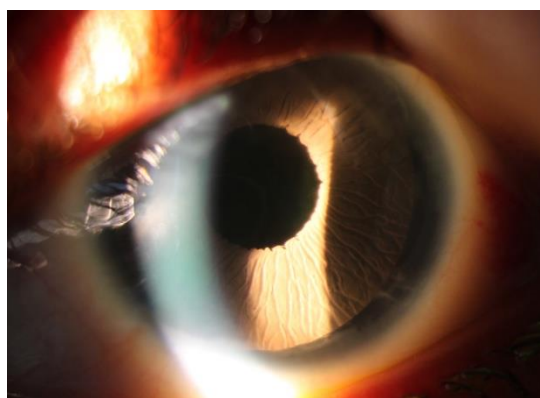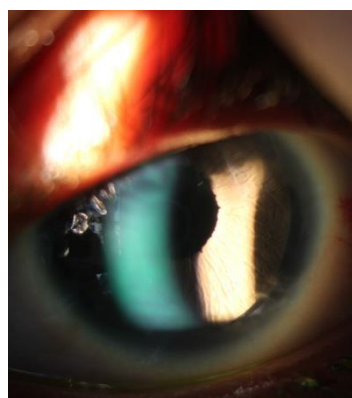
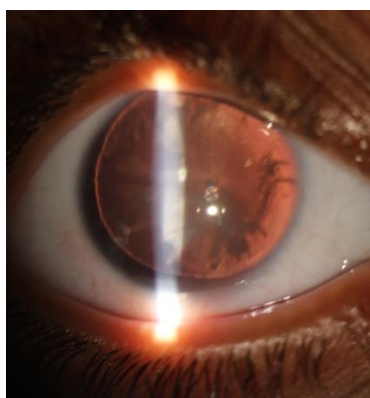
Autores: Gustavo Magalhães Mucci

Instituição: Luvere clinica e Centro Especializado em oftalmologia do hospital Arnaldo Gavazza Filho

## Cirurgia Combinada de Catarata e Implante de Prótese de Íris em Paciente com Aniridia Congênita Bilateral

**Objetivo:** Relatar a técnica cirúrgica de facoemulsificação com LIO e implante de prótese de íris em uma paciente pediátrica com aniridia e catarata congênitas.

**Métodos:** Paciente de 11 anos com aniridia bilateral congênita, catarata (cortical anterior, subcapsular posterior e capsular posterior central), deficiência zonular inferior e nistagmo congênito, apresentando baixa visão (menor que 20/400) e fotofobia intensa. Realizou-se facoemulsificação com implante de anel intra-capsular, lente intra-ocular e prótese de íris no olho esquerdo sob anestesia peribulbar.



**Resultados:** O pós-operatório mostrou prótese e LIO bem posicionadas, com melhora visual (acuidade visual final do olho esquerdo foi 20/60 com +1,25-3,00x145, no primeiro mês após a cirurgia) e redução da fotofobia. Sem complicações significativas, e a pressão ocular controlada com medicação.

**Conclusão:** A técnica combinada foi eficaz no manejo da aniridia e catarata, melhorando a função visual e estética, e reforçando a importância de abordagens personalizadas