

UNIVERSIDADE FEDERAL DA GRANDE DOURADOS
FACULDADE DE CIÊNCIAS DA SAÚDE
PROGRAMA DE PÓS-GRADUAÇÃO EM CIÊNCIAS DA SAÚDE

Relação entre as alterações carotídeas e retinianas em pacientes infectados pelo vírus HIV sem infecção oportunista em atividade.

DIEGO FLEURY DE LEMOS PEREIRA

Dourados – MS

2022

DIEGO FLEURY DE LEMOS PEREIRA

Relação entre as alterações carotídeas e retinianas em pacientes infectados pelo vírus HIV sem infecção oportunista em atividade.

Área de CNPq: Ciências da Saúde, Medicina
Exame de qualificação apresentado ao Programa de Pós-graduação em Ciências da Saúde da Faculdade de Ciências da Saúde da Universidade Federal da Grande Dourados (UFGD), obtenção de título de Mestre em Ciências da Saúde.

Área de Concentração: Doenças Crônicas e Infectoparasitárias ou Farmacologia.

Orientadora: Professora Doutora Elisabete Castelon Konkiewitz.

Dedico este trabalho a todos que auxiliaram, direta ou indiretamente, a germinação dessas ideias, e, em especial, exemplos para minha vida, Dr. Evandro Lopes Araujo, Luís Filipe de Albuquerque Alves e Dra. Juliana Gomes Duarte, colegas médicos que contribuíram de forma importante para minha formação.

AGRADECIMENTOS

Aos pacientes, que possibilitaram de fato esta pesquisa.

Aos amigos de longa data, Drs. Daniel Abraão e Daniele Sbroggio, exemplos de competência e profissionalismo.

Aos colegas, recém-formada e acadêmico, Dra Fernanda Nantes e Iury Venâncio.

Ao professor de Bioestatística Homero Scalon Filho, que possibilitou a revisão e análise estatística, um agradecimento póstumo.

Aos colaboradores do Ambulatório 1 da UFGD, Rosenir, Roseli, Raissa e Helcio.

À professora Doutora Elisabete Castelon, a orientadora, pelo conhecimento compartilhado.

Aos professores Luiz Filipe de Albuquerque Alves, Juliana Gomes Duarte e Norton Fernandes Lima, pelos conhecimentos compartilhados (científico-teórico e também de vida).

Aos familiares e amigos, em especial a minha esposa, que contribuíram, direta ou indiretamente, para a realização deste trabalho.

A fé e a razão são como as duas asas com as quais o espírito humano se eleva à contemplação de verdade. Deus colocou no coração do homem o desejo de conhecer a verdade e, definitivamente de conhecê-lo, para que conhecendo-o e amando-o possa alcançar a plena verdade sobre si mesmo.

Papa João Paulo II.

LISTA DE ABREVIATURAS E SIGLAS

SIDA - Síndrome da Imunodeficiência Adquirida
ANOVA – Análise de Variância
NRA - Necrose Retiniana Aguda
AV – Acuidade visual
AVC - Acidente Vascular Cerebral
BIO – Biomicroscopia
CDC – Controle e Prevenção de Doenças
CFNR - Camada de fibras nervosas da retina
CMV - Citomegalovírus
DCV – Doença Cardiovascular
EMI – Espessura média-intimal carotídea
EUA – Estados Unidos da América
FO – Fundo de Olho
TARV - Terapia anti-retroviral altamente ativa
HIV – Vírus da imunodeficiência adquirida
HU - Hospital Universitário
HU-UFGD - Hospital Universitário da Grande Dourados
IAM - Infarto do Miocárdio
MACS - Multicentro Aids CoortStudy
mfERG - Eletrorretinografia Multifocal
OCT - Tomografia de Coerência Óptica
PIO – Pressão intraocular
PVHIV – Pessoas vivendo com vírus HIV
NREP - Necrose Retiniana Externa Progressiva
SINAN - Sistema de Informações de Agravos e Notificações
SNC – Sistema Nervoso Central
SUS - Sistema Único de Saúde
TARV - Terapia Antirretroviral
TCLE – Termo de Consentimento Livre e Esclarecido

LISTA DE FIGURAS

Figura 1 – Tomografia de carótida direita evidenciando ausência de placa (A) em indivíduo hígido e presença de placa não calcificada (seta) em indivíduo soropositivo (B).....21

Figura 2 – Microangiopatia retiniana pelo HIV, demonstrada em retinografia colorida.....23

Figura 3 – Retinite pelo citomegalovírus (CMV) em retinografia colorida.....25

Figura 4 – Representação gráfica de uma ultrassonografia carotídea demonstrando a espessura média-intimal.....31

LISTA DE TABELAS

Tabela 1. Fatores relacionados as alterações carotídeas dos grupos 1 (HIV) e 3 (controle negativo)
Error! Bookmark not defined.	
Tabela 2. Fatores relacionados as alterações de fundo de olho dos grupos 1 (HIV) e 3 (controle negativo).....	37
Tabela 3. Fatores de risco relacionados as alterações carotídeas e de fundo de olho dos grupos 1 (HIV) e 3 (controle negativo).	38
Tabela 4. Alterações carotídeas nos grupos 1 e 2.....	39
Tabela 5. Fatores relacionados a presença de retinopatia em PVHIV.....	40
Tabela 6. Análise do risco de alteração carotídea no grupo de pacientes HIV.....	41
Tabela 7. Fatores associados a retinopatia nos grupos 1 e 2.....	42

RESUMO

PEREIRA, Diego Fleury de Lemos. **Relação entre as alterações carotídeas e retinianas em pacientes infectados pelo vírus HIV sem infecção oportunista em atividade.** Faculdade de Ciências da Saúde da Universidade Federal da Grande Dourados (UFGD). Mestrado em Ciências da Saúde. Dourados (MS), 2022.

O Vírus da Imunodeficiência Humana (HIV) apresenta como alvo biológico o sistema imunológico, responsável por defender o organismo de doenças. As células mais atingidas desse sistema são os linfócitos, mais especificamente os T CD4+, células de defesa do organismo humano. Esse patógeno foi identificado na década de 1980, e hoje está presente em todo o mundo, gerando muitas internações, muitos gastos com medicamentos, causando impactos significativos na saúde e na economia de vários países. O número de indivíduos infectados pelo vírus com acesso a terapia antirretroviral está aumentando. Estudos têm mostrado que, em comparação com a Europa e América do Norte, indivíduos infectados em países em desenvolvimento enfrentam um risco 10 vezes maior de cegueira por complicações oculares devido ao acesso limitado ao tratamento adequado. Manifestações oculares são observadas em até 50% dos pacientes com o vírus, sendo a lesão de retina a apresentação mais comum. Estas alterações oculares podem ser leves ou até levar a cegueira devido a necrose retiniana aguda (NRA) ou a necrose retiniana externa progressiva (RNEP). Estudos sugerem que a doença cardiovascular é aproximadamente 1,5 a 2 vezes maior em pessoas que vivem com o vírus do que em pessoas não infectadas. Esse dano carotídeo tem relação com o efeito pró-trombótico do vírus, e isto se relaciona com maiores doenças cardiovasculares. Histopatologicamente, alterações vasculares da retina são semelhantes à retinopatia diabética, incluindo perda de pericitos, células endoteliais edematosas, bem como espessamento membranas basais. Os capilares ficam estreitos ou bloqueados. Até 70% dos pacientes podem ter lesões clinicamente diagnosticadas em um exame oftalmológico de rotina. Tendo em vista tais aspectos, este estudo tem como objetivo comparar três grupos de pacientes (um grupo com HIV sem alterações infecciosas oculares, um grupo de controle positivo de pacientes diabéticos e um grupo controle negativo com pacientes saudáveis) que realizaram consultas no Ambulatório de Oftalmologia do Hospital Universitário da UFGD, por meio de uma avaliação de alterações oculares, mudanças no padrão das carótidas e parâmetros sanguíneos, verificando se existia uma maior prevalência de alterações oculares e visuais em pacientes HIV positivos, possuidores estes de placas ateroscleróticas ou não, do que em pacientes previamente saudáveis ou diabéticos.

Palavras-chave: HIV. Carótida. Acuidade Visual. Retina. Macula. Diabetes. Fundo de Olho.

ABSTRACT

PEREIRA, Diego Fleury de Lemos. Relationship between carotid and retinal changes in HIV-infected patients without active eye infection. Faculty of Health Sciences, Federal University of Grande Dourados (UFGD). Master's in health sciences. Dourados (MS), 2022.

The Human Immunodeficiency Virus (HIV) has as a biological target the immune system, responsible for defending the body from diseases. The most affected cells in this system are lymphocytes, more specifically T CD4+, defense cells of the human body. This pathogen was identified in the 1980s, and today it is present all over the world, generating many hospitalizations, a lot of drug spending, causing significant impacts on the health and economy of several countries. The number of HIV-infected individuals with access to antiretroviral therapy is increasing. Studies have shown that, compared to Europe and North America, infected individuals in developing countries face a 10-fold increased risk of blindness from eye complications due to limited access to appropriate treatment. Ocular manifestations are seen in up to 50% of patients with the virus, with retinal damage being the most common presentation. These eye changes can be mild or even lead to blindness due to acute retinal necrosis (NRA) or progressive external retinal necrosis (PORN). Studies suggest that cardiovascular disease is approximately 1.5 to 2 times higher in people living with the virus than in uninfected people. This carotid damage is related to the prothrombotic effect of the virus, and this is related to greater cardiovascular diseases. Histopathologically, retinal vascular changes are similar to diabetic retinopathy, including loss of pericytes, edematous endothelial cells, as well as thickening of basement membranes. Capillaries become narrow or blocked. Up to 70% of patients may have lesions that are clinically diagnosed on a routine eye exam. In view of these aspects, this study aims to compare three groups of patients (a group with HIV without infectious ocular changes, a positive control group of diabetic patients and a negative control group with healthy patients) who attended consultations at the Ophthalmology Outpatient Clinic. from the University Hospital of UFGD, by means of an assessment of ocular alterations, changes in the carotid pattern and blood parameters, verifying if there was a higher prevalence of ocular and visual alterations in HIV positive patients, with or without atherosclerotic plaques, than in previously healthy or diabetic patients.

Keywords: HIV. Carotid. Visual Acuity. Retina. Macula. Diabetes. Eye Background.

SUMÁRIO

LISTA DE ABREVIATURAS E SIGLAS	6
RESUMO	9
ABSTRACT	10
1 INTRODUÇÃO	12
2 REVISÃO BIBLIOGRÁFICA	14
3 MATERIAIS E MÉTODOS	27
4 RESULTADOS	Error! Bookmark not defined.
5 DISCUSSÃO	43
6 CONCLUSÃO	49
7 REFERÊNCIAS	48
8 ANEXOS	54

1 INTRODUÇÃO

A infecção pelo vírus da imunodeficiência humana (HIV) foi identificada em meados da década de 1980, após uma epidemia global de uma doença infecciosa até então desconhecida que, em poucos anos, levava inexoravelmente à morte devido à falência imunológica e à presença comorbidades associadas. A descoberta da infecção representa um marco no campo da saúde pública mundial, haja vista o progresso diagnóstico, terapêutico e de evolução da doença a partir de então (SABIN & LUNDGREN, 2013).

Identificado e isolado pela primeira vez em 1983, o vírus HIV é uma partícula esférica encapsulada pertencente ao gênero *Lentiviridae* e a família *Retroviridae*, que apresenta em seu núcleo duas cadeias simples de RNA responsáveis pela codificação de proteínas envolvidas na composição, replicação e infecção viral (SABIN & LUNDGREN, 2013). Os principais componentes virais para fins diagnósticos incluem as proteínas constituintes do envelope viral e as codificadas pelos genes *gag* e *pol*. A expressão desses genes possui grande impacto nos mecanismos imunopatogênicos virais, incluindo a alta velocidade replicativa característica da infecção (BRASIL, 2019).

O detalhamento dos mecanismos de ação do vírus levou a descoberta de diversos medicamentos. Em 1987 foi liberada a primeira terapia antirretroviral (TARV) para uso clínico em pacientes com infecção pelo HIV, a Zidovudina, pertencente à classe dos inibidores de transcriptase reversa, enzima crucial para a infecção e replicação viral. Posteriormente, novas drogas foram descobertas e inseridas no rol de medicações eficazes no tratamento da infecção incluindo novas classes terapêuticas e terapias combinadas (ATTA et al, 2019). A introdução da TARV mudou o curso natural da infecção pelo HIV, já que transformou uma doença inevitavelmente letal em poucos anos em uma condição crônica passível de controle, com consequente aumento na qualidade e na expectativa de vida das pessoas que vivem com HIV (PVHIV) (WANDELER et al, 2016).

O aumento na sobrevida veio acompanhado de novos desafios. De fato, a TARV não elimina o vírus do organismo humano e não extingue completamente o processo inflamatório associado a ele. Por isso, as PVHIV apresentam maiores taxas de comorbidades que a população geral, particularmente de doenças metabólicas e cardiovasculares. Em outras palavras, a maior expectativa de vida permitiu que as PVHIV atinjam grupos etários relacionados a maior risco cardiovascular e metabólico (GUELER, et al., 2016). Além disso, a não eliminação completa dos processos imunopatológicos inerentes à infecção promove a trombogênese e acelera o envelhecimento. Desse modo, o aumento da sobrevida associado à TARV e a cronicidade da

infecção constituem os dois pontos cruciais para a maior prevalência de doenças cardiovasculares e metabólicas em PVHIV (TSOUKAS, 2014).

A nossa visão é um dos sentidos mais importantes. O embaçamento visual gera complicações pessoais, profissionais e laborais pois a maior parte do nosso contato com o mundo é através dos olhos. Neste contexto, uma investigação detalhada das alterações cardiovasculares e oculares, especialmente investigando a carótida e a retina, em pacientes com o vírus se faz necessário. Sabe-se que quanto maior a viremia e menor a taxa de linfócitos CD4, mais alterações tem-se na carótida (espessamento principalmente). A carga viral elevada resulta em danos microvasculares na retina, a camada mais interna e muito vascularizada dos olhos, que está intimamente relacionada com a visão. O risco cardiovascular de infarto do miocárdio (IAM) e acidente vascular cerebral (AVC) estão intimamente relacionados a esta artéria que fica na região cervical e conduz o sangue para os olhos e o cérebro.

O presente trabalho teve como propósito identificar e quantificar as alterações vasculares em PVHIV através da avaliação do fundo do olho e dos vasos carotídeos. Ademais, os dados das PVHIV foram comparados aos de pacientes com diabetes mellitus tipo 2, doença metabólica que se enquadra sabidamente em um grupo de alto risco cardiovascular. Essa comparação forneceu um parâmetro para a estimativa da gravidade e do significado clínico das complicações cardiovasculares nas PVHIV.

2 REVISÃO BIBLIOGRÁFICA

O HIV apresenta como alvo biológico o sistema imunológico, responsável por defender o organismo de doenças. As células mais atingidas desse sistema são os linfócitos, mais especificamente os T CD4+, células de defesa do organismo humano. O vírus penetra nessa célula, altera seu DNA, realiza cópias delas e, depois de muitas multiplicações, rompe os linfócitos em busca de outros para continuar a infecção. Em muitos casos, pode levar a morte do hospedeiro (PONCE *et al.*, 2018).

HIV e Síndrome da Imunodeficiência Adquirida (SIDA) são termos distintos. Esta síndrome é a expressão nosológica de um espectro de doenças causadas por uma disfunção da imunidade celular e humoral resultantes da infecção pelo vírus da imunodeficiência adquirida. Muitos indivíduos com o vírus podem não apresentar a síndrome, pois foram tratados de forma correta e precoce (BRASIL, 2019). Há muitos soropositivos que vivem anos sem apresentar sintomas e sem desenvolver a doença. Porém, podem transmitir o vírus a outras pessoas pelas relações sexuais desprotegidas, pelo compartilhamento de seringas contaminadas, por meio da gravidez ou da amamentação (PONCE *et al.*, 2018).

A história natural da infecção pelo vírus pode ser dividida em 4 fases: fase assintomática; infecção crônica subclínica (fase de latência clínica); infecção sintomática ou precoce inicial e a SIDA propriamente dita (BRASIL, 2019). A história natural da infecção pelo vírus HIV possui um longo período de incubação, com relativa estabilidade clínica em cerca de 10 anos, mas com sorologia positiva, elevação lenta e progressiva da carga viral e queda do número de linfócitos TCD4+ circulantes (PONCE *et al.*, 2018). A replicação viral ativa e a livre circulação do vírus na corrente sanguínea desencadeiam um pico de viremia por volta de 21 a 28 dias após a exposição. Essa viremia está associada a um declínio acentuado e progressivo no número de linfócitos T CD4+ (SABIN & LUNDGREN, 2013).

A fragilidade corpórea resultante do quadro viral no indivíduo cria um ambiente propício para o surgimento de doenças infecciosas e processos inflamatórios localizados. Alguns marcadores sanguíneos medidos laboratorialmente estão associados a ocorrência de doenças e são mais prevalentes nessa população. É possível explicar isso por meio da meta-análise feita com 28 estudos: 64% a mais de chance de placa carotídea dos indivíduos HIV em relação a população saudável da mesma idade, 30% a mais de infecção pelo vírus da hepatite C com maior morbidade, níveis mais elevados de biomarcadores inflamatórios (como homocisteína, IL – 6 e proteína C reativa). Nesse contexto, medicamentos para reduzir a carga viral e aumentar a quantidade de células de defesa se fez necessário (OSIBOGUN *et al.*, 2017).

O indivíduo infectado sem diagnóstico e/ou tratamento adequados evolui, progressivamente, para um quadro de imunocomprometimento severo que o torna suscetível às doenças oportunistas, principalmente de origem infecciosa, tais como: tuberculose, citomegalovirose, toxoplasmose, candidíase e hepatites, estado que caracteriza SIDA (SABIN & LUNDGREN, 2013). Entretanto, indivíduos soropositivos diagnosticados e tratados de forma precoce e adequada dificilmente apresentarão um comprometimento imunitário significativo e raramente desenvolverão a síndrome. (PONCE *et al.*, 2018).

A infecção pelo HIV pode ser diagnosticada pela detecção de anticorpos contra o vírus no plasma sanguíneo, pela presença de antígenos virais, pela determinação de material genético ou por cultura viral obtidos por meio de testes específicos utilizando amostra de sangue periférico (ALEXANDER, 2016). O padrão recomendado pelo Ministério da Saúde no Brasil é a detecção de anticorpos. Utiliza-se como triagem o teste imunoenzimático (Elisa) de terceira geração e, posteriormente, nos casos positivos ou inconclusivos, a Imunofluorescência indireta, o Immunoblot e o Western-Blot como testes confirmatórios (BRASIL, 2019). Existem dois tipos de vírus HIV que infectam seres humanos: o HIV-1 e o HIV-2, possuindo, cada um deles, genes específicos. O HIV-1 é ainda dividido em subtipos, sendo o subtipo B mais predominante nos Estados Unidos, no Oeste Europeu e na América Latina. O HIV-2 é encontrado principalmente no Oeste da África, sendo menos transmissível e menos patogênico (EIRA, 2018).

A TARV modificou a vida das PVHIV e transformou o cenário mundial da doença. Após a zidovudina, inibidora da transcriptase reversa análoga a de nucleosídeo (ITRN) pioneira no tratamento do HIV, outros fármacos e novas classes terapêuticas foram incluídas no arsenal de tratamento, em terapias combinadas. A segunda classe incluída nesse rol foram os chamados inibidores de protease (IP), representados primeiramente pelo saquinavir, seguidos pela inclusão da classe dos inibidores de transcriptase reversa não análogos aos nucleosídeos (ITRNN), sendo a nevirapina a primeira droga. Essas novas classes inauguraram uma nova era que foi denominada de *Highly Active Antiretroviral Therapy*, definida como um regime que incluía a combinação de dois ITRN e um IP ou um ITRNN, ou seja, uma terapia combinada entre diferentes classes de fármacos com maior capacidade de controle da replicação viral e, conseqüentemente, do avanço da doença, comprovada por diversos estudos (GHOSN *et al.*, 2018).

Novas drogas foram começaram a surgir, ocorrendo uma modernização do regime de tratamento, a incorporação de terapias triplas e a supressão da infecção, tornando possível o completo controle da doença quando níveis indetectáveis de partículas virais são constatados no plasma sanguíneo. Com o advento da TARV houve também um prolongamento da

expectativa de vida das PVHIV e a inclusão desses indivíduos na faixa etária populacional com maior prevalência de doenças cardiovasculares não relacionadas à SIDA, incluindo hipertensão arterial sistêmica, diabetes mellitus, dislipidemias e disfunção neurocognitiva (GHOSN et al, 2018).

Com o passar do tempo, as PVHIV desenvolveram discursos de melhor aceitação, reflexão e adaptação à nova realidade, depositando expectativas ampliadas no futuro, com a possibilidade de se imaginarem bem em diversas situações do cenário social em que estão inseridas. Esta postura revela a busca de viver com qualidade de vida, mesmo diante de incertezas. A decisão de viver um dia de cada vez e fazer planos, pode decorrer do desejo incessante de não ficar remoendo o passado, visto que não existe a possibilidade de voltar atrás e evitar a contaminação pelo HIV (BRANDÃO, *et al.*, 2019).

Quando as pessoas se preocupam com o presente, com o futuro e com o controle estável da patologia, com atitudes positivas focando em ressignificação da doença, proporcionam uma transformação interior, modificam sentimentos e ações em relação a si e ao outro por meio de uma reorientação das práticas e do modo de significar o mundo, marcando a transição de uma conotação de dor e angústia para uma postura de força e enfrentamento. (BRANDÃO, *et al.*, 2019). Em meio à naturalização ou ressignificação do vírus e da síndrome como conteúdo das representações sociais ligadas ao conhecimento reificado, hoje, a doença já é tida como algo crônico, diferentemente da década de 80, em que a Aids era vista como uma doença aguda, pois se manifestava rapidamente e, em pouco tempo, levava à morte. Nesse sentido, é importante que os profissionais de saúde ultrapassem as barreiras que interferem na prestação de cuidado às PVHIV, desconstruindo os significados que definiram a epidemia no seu início e atrelando ao HIV/ AIDS o novo sentido de uma condição crônica, permitindo sua ressignificação social e a construção de estratégias de cuidado dedicadas aos pacientes. Esta possibilidade de viver mais tempo desencadeou um processo de normalização do HIV pelas PVHIV, o que sinaliza a transformação dos conteúdos da representação social, substituindo o conteúdo de morte pelo de vida (BRANDÃO, *et al.*, 2019).

Essa ressignificação é extremamente importante, ainda mais para o Brasil, o quinto maior país do mundo. Abrange mais da metade da América do Sul e abriga quase 210 milhões de habitantes. Foi atingido pela pandemia de HIV/AIDS na década de 1980. Desde então, até junho de 2018, mais de 900.000 casos de AIDS foram notificados no Brasil – cerca de 559.000 homens e 307.000 mulheres. Em 2017, cerca de 866.000 pessoas viviam com HIV/AIDS dentro do país. Analisando que a maior parte das pessoas infectadas são economicamente ativas, podemos avaliar o impacto na economia da falta de prestação de serviço desses cidadãos. Em

1996, foi o primeiro país de renda média do mundo a oferecer TARV gratuita a todas as PVHIV (BENZAKEN, *et al.*, 2019).

Dados de 2021 do Programa Conjunto das Nações Unidas sobre HIV/AIDS (UNAIDS) revelaram que aproximadamente 38 milhões de pessoas estão infectadas pelo HIV em todo o mundo, números elevados e preocupantes. A prevalência desta epidemia global é influenciada pelo progresso terapêutico e pelo envelhecimento populacional (UNAIDS, 2021). Já foi comprovado que esse vírus desencadeia um desequilíbrio na resposta inflamatória e imune do organismo provocando um processo inflamatório crônico (VERGIS & MELLORS, 2000). O uso da TARV permite um controle desse desequilíbrio e atenua os efeitos deletérios inerentes. Contudo, como toda medicação, ela não é isenta de efeitos adversos e pode agravar disfunções endócrinas e metabólicas predispondo ao surgimento de hipercolesterolemia, hipertrigliceridemia, lipodistrofias, além de resistência insulínica com consequente hiperglicemia, sendo essa ocorrência mais comum quanto maiores forem o tempo de doença e a faixa etária do indivíduo acometido (ATTA *et al.*, 2019).

Atualmente, aproximadamente 600.000 PVHIV estão em TARV no Brasil. Após a implantação do tratamento para todos, os casos identificados de Aids no Brasil caíram de 42.184 (2012) para 37.791 (2017) e as taxas de detecção de AIDS subiram de 15,7% – de 21,7 (2012) para 18,3% (2017) de casos por 100.000 habitantes. Em 1996, a terapia antirretroviral gratuita e universal foi instituída no Brasil pela Lei nº 9.313 ou Lei Sarney. Atualmente, o orçamento do Programa Brasileiro de HIV/AIDS é de aproximadamente US\$ 408 milhões por ano; aproximadamente US\$ 302 milhões são apenas para TARV. O dolutegravir como medicamento de primeira linha só se tornou sustentável após intensa negociação entre o governo brasileiro e as indústrias farmacêuticas, levando a uma queda de 70,5% nos preços de US\$ 5,10 para US\$ 1,50 o comprimido (BENZAKEN, *et al.*, 2019).

A lipodistrofia ou síndrome lipodistrofica tem uma prevalência muito variável em diferentes estudos, ocorrendo entre 20-80% da população de pacientes com infecção pelo HIV, com ou sem uso de TARV, mas esta prevalência aumentou de forma significativo após a introdução dos IP. Dentre as alterações na redistribuição de gordura corporal observada em pacientes com HIV/AIDS temos: lipoatrofia periférica e lipo hipertrofia central. A lipo hipertrofia caracteriza-se pelo acúmulo de gordura nas regiões intra-abdominal, dorsocervical ou nas mamas. Já a lipoatrofia manifesta-se como perda de tecido gorduroso subcutâneo em face, extremidade e glúteo. (CARR, 1999).

A doença cardiovascular (DCV) é a manifestação do processo aterosclerótico que ocorre nas paredes arteriais. A lesão aterosclerótica envolve a camada íntima de qualquer artéria e se

inicia na infância e adolescência. Podem ocorrer décadas entre o surgimento da aterosclerose e sua comprovação clínica, causada pela obstrução do fluxo sanguíneo normal. (GLESBY, 2013)

Os fatores tradicionais que explicam o surgimento da DCV são os seguintes: idade, sexo masculino, tabagismo, diabetes melitus, dislipidemia e hipertensão arterial. Outros hábitos de vida também contribuem para o aumento do risco cardiovascular na população geral: dieta, sedentarismo, uso de drogas ilícitas e álcool. Diversos relatos recentes sugerem que a incidência de DCV é alta em populações de pacientes HIV-positivos quando comparadas a indivíduos HIV-negativos, ajustados sexo e idade. (TRIAANT, 2007).

As disfunções metabólicas e as doenças ateroscleróticas são mais prevalentes nos pacientes soropositivos devido à infecção crônica. (HEMKENS & BUCHER, 2014). A fisiopatologia da doença vascular aterosclerótica associada ao HIV é complexa e multifatorial. A presença do vírus, por si só, é um fator independente na disfunção endotelial com consequente aterogênese. Citocinas pró-inflamatórias como interleucina 6, proteína C reativa e fator de necrose tumoral alfa (TNF- α) ficam em níveis elevados nestes casos, o que promove aumento da resposta inflamatória e favorece o dano ao endotélio vascular (KOVACS *et al.*, 2022). Ademais, estudos apontam que a doença cardiovascular é aproximadamente 1,5 a 2 vezes mais prevalente em PVHIV em comparação com pessoas não infectadas, independentemente da idade (PONCE *et al.*, 2018).

Segundo a Sociedade Americana de Ecografia, o padrão ouro para avaliação de risco cardiovascular se encontra na medição da espessura carotídea e na averiguação da presença de placas ateroscleróticas nesse vaso e em seus ramos (POLAK *et al.*, 2011). A primeira medida é feita 1-2 cm abaixo da bifurcação da artéria carótida comum, e a segunda é realizada principalmente ao nível das carótidas internas ou no bulbo carotídeo. A conclusão é de que com um alto valor preditivo positivo, a reprodutibilidade simples nos exames de rotina e a fácil aplicabilidade em estudos de pesquisa faz com que essa medida arterial seja uma ferramenta crucial para rastreamento e prevenção de severos eventos cardiovasculares (POLAK *et al.*, 2011).

Estudos com meta-análise corroboraram que o manejo da doença carotídea é importantíssimo do ponto de vista clínico para evitar sequelas do ponto de vista temporal. Quanto mais precoce for o diagnóstico e o tratamento empregados, melhor será o prognóstico para o paciente. O manejo da estenose carotídea assintomática é essencial e o cateterismo vascular é recomendado pelas diretrizes internacionais devido ao considerável melhor prognóstico em longo prazo evidenciado por meio de estudos multicêntricos randomizados. No que se refere à intervenção, o tratamento cirúrgico aberto é idêntico ao cateterismo endovascular em termos de redução da incidência de IAM, AVC e óbito (GAO, J. *et al.*, 2021).

A etiopatogenia da infecção pelo vírus HIV no organismo humano também predispõe ao envelhecimento biológico prematuro com acelerada senescência imunológica, fator adicional para maior prevalência de doenças crônicas não transmissíveis nessa população, incluindo as vasculopatias (TSOUKAS, 2014). Um estudo de coorte desenvolvido com crianças analisou o envelhecimento biológico e a senescência imunológica comparando um grupo de crianças vivendo com HIV e um grupo não infectado. Os resultados evidenciaram comprimentos dos telômeros significativamente menores em crianças vivendo com HIV, com menor diminuição se instituída TARV precocemente. Além disso, os números de linfócitos TCD8 senescentes ativados e esgotados foram significativamente maiores nas infectadas, assim como uma maior expressão celular de receptores de morte celular programada prematura em linfócitos TCD4, principais células-alvo da infecção (GIANESIN et al, 2016).

Especificamente para as PVHIV, o aumento da prevalência e do risco de comorbidades cardiovasculares associadas ao envelhecimento somam-se à vasculopatia inerente à infecção que impulsiona e acelera distúrbios metabólicos e a deposição de lipídeos na superfície vascular, características fortemente associadas a eventos vasculares agudos e crônicos subsequentes (ACHRA et al, 2021).

A tensão mais baixas da parede da artéria carótida em indivíduos infectados com HIV indicam aumento da rigidez da parede do vaso. Esses novos biomarcadores de imagem podem ser usados para caracterizar o desenvolvimento prematuro da aterosclerose. A presença de placas na artéria carótida foi associada à mortalidade em adultos vivendo com HIV que estavam livres de doenças cardiovasculares clínicas (CARDEAL *et al.*, 2020).

No que concerne aos eventos crônicos, o envelhecimento da população vivendo com HIV potencializa os efeitos deletérios sobre o sistema nervoso central (SNC) resultante da combinação entre senescência imunológica, distúrbios metabólicos e inflamação do sistema nervoso, haja vista a baixa penetração da TARV no SNC, gerando um processo inflamatório crônico que desencadeia e favorece a progressão degenerativa inerente ao envelhecimento (CAÑIZARES, CHERNER & ELLIS, 2014). Becker et al demonstraram que pacientes com vírus HIV detectável no líquido cefalorraquidiano (LCR) tiveram o dobro da prevalência de comprometimento neurocognitivo, incluindo síndromes demenciais, quando comparados com pacientes sem a presença do vírus no LCR (BECKER et al, 2004).

Estudos anteriores também já comprovaram que as PVHIV apresentam maior incidência de anormalidades estruturais na ressonância magnética do encéfalo quando comparadas com pessoas da mesma idade não infectadas. Towgood *et al* evidenciaram maior redução de volume encefálico e atrofia de substância cinzenta nas regiões mediais dos lobos temporais e regiões

superiores dos lobos frontais associadas à infecção pelo HIV (TOWGOOD *et al*, 2012). Atrofia de áreas subcorticais também foram documentadas em estudos de neuroimagem que revelaram maior redução de volume em áreas dos núcleos da base e da amígdala em PVHIV (ANCES *et al*, 2012).

Dentre os eventos vasculares agudos destaca-se o ateroembolismo, que ocorre devido à instabilidade e ruptura da placa aterosclerótica com consequente formação e disseminação de êmbolos remanescentes para além das artérias acometidas, sobretudo para as artérias de menor calibre (SHAH *et al*, 2018). Tal cenário constitui a fisiopatologia de base para a ocorrência de AVC e IAM com origem isquêmica. Além disso, acelera a chamada microangiopatia do HIV nas artérias retinianas, visto que, quando a artéria carótida comum é acometida, o fluxo ocorre, gradativamente, em direção à artéria carótida interna, artéria oftálmica e artéria central da retina, o que muitas vezes pode levar à obstrução arterial e consequente cegueira de forma abrupta (ELIAS *et al.*, 2012).

Entre soropositivos há um aumento na placa carotídea incidental, uma placa que pode estar calcificada, sendo que esta presença está associada a eventos vasculares subsequentes. Essa alteração carotídea pode ser vista com a tomografia na Figura 1 em anexo (JANJUA *et al.*, 2017). Recentemente um estudo mostrou uma crescente necessidade de diagnóstico e tratamento intervencionista carotídeo precoce, visto que a positividade para o vírus é um fator independente associado a intervenção em pacientes jovens (LIAN *et al.*, 2019; BARTSCH *et al.*, 2015).

Figura 1 – Tomografia de carótida direita evidenciando ausência de placa (A) em indivíduo hígido e presença de placa não calcificada (seta) em indivíduo soropositivo (B).

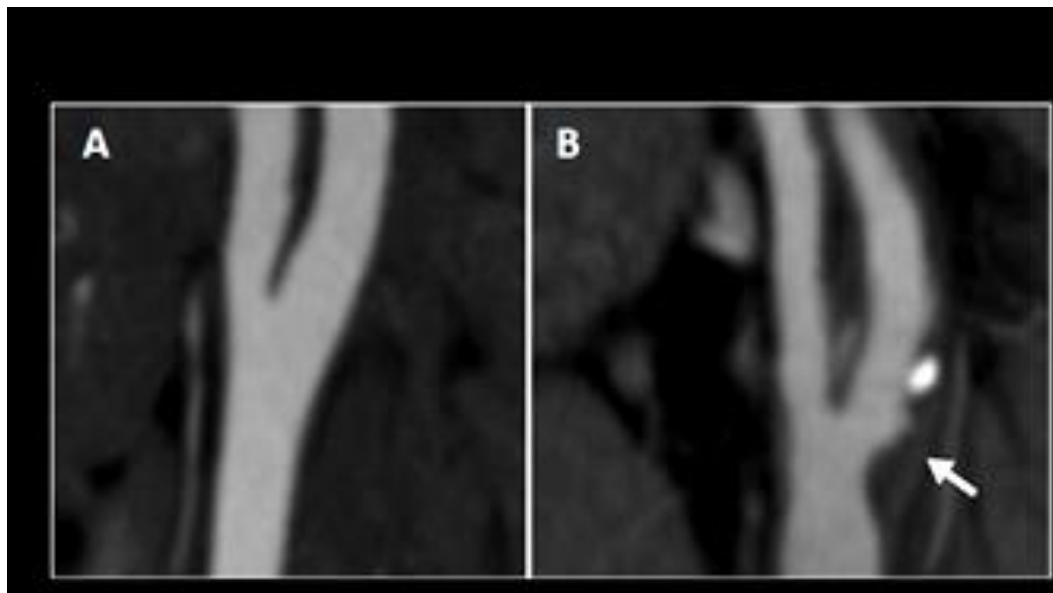


Figura do artigo: JANJUA, S.A. *et al.* Presence, Characteristics, and Prognostic Associations of Carotid Plaque Among People Living With HIV. *Circ Cardiovasc Imaging*, Oct., v. 10, n. 10, p. e005777, 2017. Doi: 10.1161/CIRCIMAGING.116.005777. PMID: 29021257; PMCID: PMC5679423.

Dados epidemiológicos demonstram que complicações oculares afetam 50 a 75% da população soropositiva, incluindo retinopatia e cegueira precoce, com uma estimativa de que cerca de 10 a 20% dos infectados pelo HIV em todo o mundo percam a visão em um ou ambos os olhos como resultado de lesões oculares (KESTELYN & CUNNINGHAM, 2001).

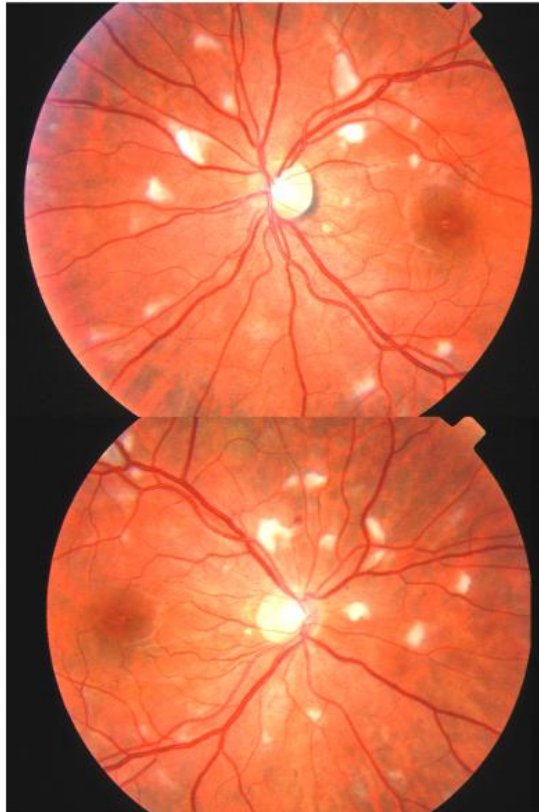
A cronicidade da infecção pelo vírus HIV também possui estreita relação com o comprometimento ocular associado à inflamação. Notou-se um efeito cumulativo da doença nos olhos, visto que o vírus causa lesões discretas, mas contínuas e progressivas, principalmente nas camadas mais internas. Assim, a retina, que é o folheto mais interno da região posterior do globo ocular rico em neurônios, vasos e células da glia, pode ser afetada até um ponto em que a visão seja deteriorada (WONS *et al*, 2020). As alterações oculares podem ser observadas em exame clínico de rotina no consultório, principalmente por meio do exame de fundo de olho, em que se pode evidenciar a presença de infartos da camada de fibras nervosas da retina (CFNR), manchas algodinosas, hemorragias intra ou pré retinianas, falta de perfusão vascular, presença de exsudatos e alteração de calibre de artérias ou veias. Essas alterações relacionadas diretamente ao vírus podem ser somadas a lesões oculares infecciosas oportunistas, sobretudo

nos casos em que o controle da doença não foi obtido, como por exemplo, as vasculites induzidas pelo citomegalovírus (VELLOZZI *et al.*, 2009).

As alterações microvasculares representam a manifestação retiniana mais comum da doença pelo HIV e são clinicamente aparentes em cerca de 70% das pessoas com doença avançada. Essas lesões oculares podem ser leves ou até levar a cegueira devido a necrose retiniana aguda (NRA) ou a necrose retiniana externa progressiva (NREP) (NOUBISSI *et al.*, 2018). A retinopatia induzida por HIV foi descrita pela primeira vez em pacientes com SIDA em 1982, é tipicamente benigna e associa-se a cargas virais mais altas e a menores contagens de linfócitos T CD4 + (NOUBISSI *et al.*, 2018). É um distúrbio microvascular sem infecção ocular oportunista ativa, caracterizada por manchas algodinosas, microaneurismas, hemorragias retinianas, alterações vasculares telangiectáticas, áreas de não perfusão capilar e danos na camada de fibras nervosas (EIRA *et al.*, 2012). Todavia, pode resultar em perda da camada de fibras nervosas da retina, sem alteração tecidual de suporte estrutural do nervo óptico. (NOUBISSI *et al.*, 2018).

Acredita-se que as anormalidades microvasculares em pacientes com HIV sejam causadas por qualquer deposição de complexo imune, plasma aumentado viscosidade, efeitos citotóxicos do vírus no endotélio vascular da retina e / ou invasão do endotélio vascular por meio do HIV levando à endotelite retroviral. Trombocitopenia em pacientes com HIV com CD4 + T c / μ l também foi considerado como uma causa potencial. Em geral, a microangiopatia no HIV é inespecífica. Achados clínicos têm alguma semelhança com aqueles vistos na retinopatia diabética ou distúrbios imunocomplexos, ou seja, manchas de algodão, hemorragias intrarretinianas e raramente manchas de Roth, outras alterações microvasculares como microaneurismas e teleangiectasias e / ou não perfusão capilar (Figura 2 em anexo), tipicamente diagnosticados usando angiografia com fluoresceína, retinografia colorida ou mapeamento de retina (AHMED *et al.*, 2005; LIN *et al.*, 2018).

Figura 2. Microangiopatia retiniana pelo HIV, demonstrada em retinografia colorida.



Fonte: Ahmed (2005)

Os pacientes com SIDA apresentam uma população axonal menor que a população geral, com maior perda axonal retiniana (das células ganglionares), sugerindo que as alterações podem ser devidas a danos secundários da retina interna. A eletroretinografia (ERG) mostra diferença nas latências entre o grupo HIV e controle negativo, sugerindo que houve o dano interno da retina em pacientes com o vírus (IRYNA *et al.*, 2008). A explicação para estes achados sustenta-se na hipótese de que a perda axonal na doença precoce do HIV é mais difusa, ou seja, acomete mais a periferia em comparação com o centro da topografia da retina, gerando perda visual em campo periférico. Logo, a periferia apresenta menor redundância de axônios e um ERG mais alterado. Com o tempo, gradativamente, tem-se um acometimento maior das fibras nervosas centrais e do polo posterior da retina, com conseqüente redução da visão central (IRYNA *et al.*, 2008).

A retinopatia do HIV resulta na perda da camada de fibras nervosas da retina, sem alterações estruturais teciduais danificando o nervo óptico. Isso diferencia do glaucoma. Após anos de soropositividade, não há alterações mensuráveis na cabeça do nervo óptico além da

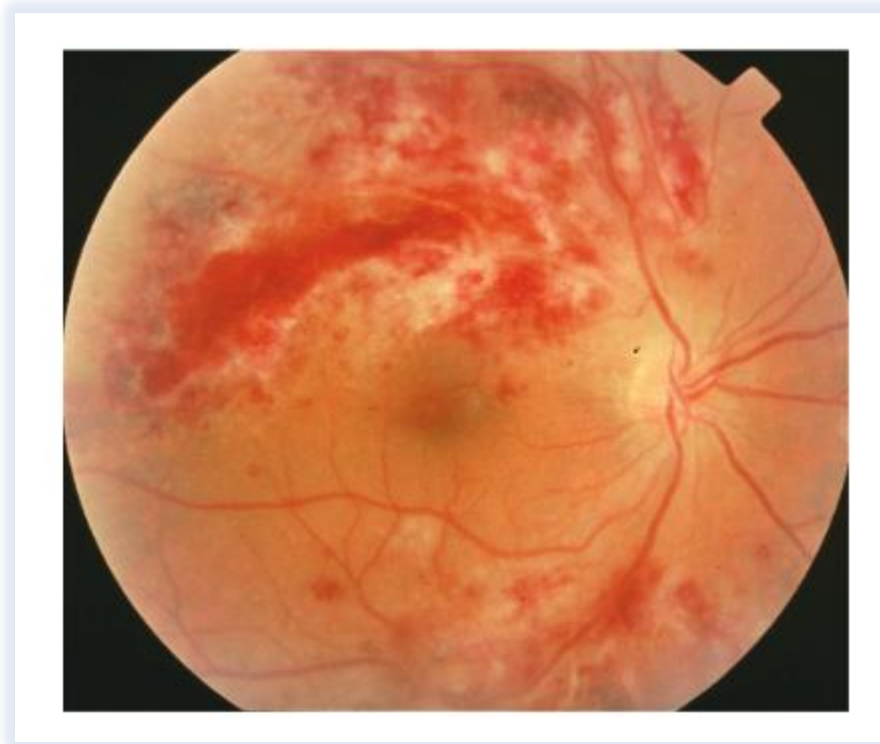perda da CFNR (BARTSCH *et al.*, 2015). As PVHIV mesmo com altos níveis de linfócitos TCD4 podem apresentar algum dano estrutural. Estudos não mostraram evidência de maior incidência de escavação óptica glaucomatosa, neuropatia óptica glaucomatosa ou cúpula óptica entre os grupos soropositivos em comparação com controles soronegativos. Os resultados confirmam que o dano interno retiniano relacionado com o HIV e a perda de CFNR não resultam em alterações mensuráveis na morfologia da cabeça do nervo óptico para além da perda de CFNR. Isso sugere que a retinopatia do HIV é uma entidade única que não resulta em alterações estruturais no tecido de suporte do nervo óptico, mas está associada à perda de visão aferida por medidas subjetivas, como teste de campo visual, teste de visão de cores e eletrorretinografia multifocal (BARTSCH *et al.*, 2015).

O diabetes mellitus é uma doença metabólica de alta prevalência em todo o mundo, largamente estudada e com comprovação do aumento do risco cardiovascular intrínseco à fisiopatologia da doença, assim como de comprometimento macro e microvascular associados (KOSKINAS *et al.*, 2021). Uma revisão sistemática da literatura publicada em 2018 estimou a prevalência de doença cardiovascular em pacientes adultos portadores de diabetes mellitus tipo 2 em todo o mundo: de um total de 4.549.481 indivíduos com diagnóstico de diabetes mellitus tipo 2, 32,2% possuíam doença cardiovascular diagnosticada e 29,1% apresentavam sinais de aterosclerose acelerada, com formação de placas ateromatosas na superfície vascular. Além disso, a doença cardiovascular foi responsável por aproximadamente metade dos óbitos desses pacientes, sendo o IAM e o AVC os principais contribuintes (EINARSON *et al.*, 2018).

A lesão endotelial vascular desencadeada pelo diabetes assemelha-se com a microangiopatia ocular do HIV. Em ambas, o processo inflamatório crônico desencadeia uma produção aumentada de espécies reativas do oxigênio, com consequente apoptose neuroretiniana e dano mitocondrial (WEI *et al.*, 2018). Dessa forma, as lesões na retina também são semelhantes nessas duas patologias, principalmente se considerarmos o curso inicial das doenças. Todavia, em longo prazo, o diabetes favorece os processos de proliferação fibrovascular e de formação de neovasos que não são observados no HIV (WEI *et al.*, 2018). Histopatologicamente, alterações vasculares da retina em PVHIV também são semelhantes à retinopatia do diabetes (RUHSWURM *et al.*, 2001). Essas alterações incluem perda de pericitos, presença de células endoteliais edematosas e espessamento das membranas basais. Os capilares ficam estreitos ou bloqueados. Até 70% dos pacientes podem ter lesões clinicamente diagnosticadas em um exame oftalmológico de rotina (RUHSWURM *et al.*, 2001; NOUBISSI *et al.*, 2018).

Resultados de exame de tomografia de coerência óptica (OCT) mostraram que a espessura da retina macular é mais alterada no grupo SIDA, mesmo sem baixa visual ou alteração ocular retiniana clinicamente significativa, já que a espessura foi maior no grupo da microangiopatia pelo HIV e no grupo da retinite por citomegalovírus (Figura 3) em relação aos saudáveis. Portanto, os autores concluíram que mesmo sem sintomas, o vírus causa lesões oculares importantes (HANNA *et al.*, 2018; FORD *et al.*, 2013).

Figura 3. Retinite pelo CMV em retinografia colorida.



Fonte: Ahmed (2005)

O envolvimento do nervo óptico em pacientes com doença pelo HIV inclui papiledema, neuropatia óptica isquêmica anterior e atrofia óptica. O papiledema geralmente ocorre em pacientes com doença avançada pelo HIV e neoplasias do Sistema Nervoso Central (SNC) e leva a uma baixa visual severa. Sarcoma de Kaposi também ocasionalmente pode resultar em envolvimento metastático do SNC. Além disso, a neuropatia óptica isquêmica anterior tem sido relatada como uma manifestação precoce da doença avançada pelo HIV. Assim, percebe-se que

o vírus afeta a retina e o nervo óptico, região responsável por levar o estímulo luminoso ao cérebro por meio dos seus axônios (ALCAIDE *et al.*, 2019).

A presença do vírus no organismo do hospedeiro resulta em um estado pró-trombótico associado a um aumento do risco cardiovascular. É possível relacionar esse estado com alterações oculares, carotídeas e sanguíneas. A proposta deste estudo foi avaliar se as alterações retinianas podem prever evento cardiovascular assim como as lesões carotídeas preveem evento cardiovascular. Outro ponto do estudo foi relacionar a contagem viral, o lipidograma, ou seja, os exames laboratoriais com as mudanças carotídeas e oculares. Deste modo, investigou-se a relação da alteração carotídea com as alterações dos olhos (acuidade visual, retina).

3 MATERIAIS E MÉTODOS

Estudo realizado de forma transversal, comparativa, com um grupo de estudo com pacientes com HIV sem alterações infecciosas oculares oportunistas em atividade, um grupo de controle positivo de pacientes diabéticos e um grupo controle negativo com pacientes hígidos, pareados em relação a sexo e faixa etária. Esses pacientes foram atendidos no Departamento de Oftalmologia do Hospital Universitário da Grande Dourados (HUGD), entre novembro e dezembro de 2021.

Dourados tem uma população de aproximadamente 228 mil pessoas (segundo dados IBGE 2020). Estima-se uma população em torno de 1300 pessoas vivendo com HIV em 2020, dados do Serviço de Atendimento Especializado (SAE Dourados). A estimativa de infecção ocular nesse grupo de pacientes é em torno de 5-25%. Devido ao número crescente de pessoas envelhecendo e ao arsenal terapêutico cada vez mais eficiente, colocou-se o parâmetro tempo de doença no trabalho, projetando que mais patologias vão surgir à medida que o indivíduo soropositivo vive mais.

Levando em consideração que mensalmente são atendidos no ambulatório de infectologia do Hospital Universitário, em média, 34 pacientes com HIV, e, no ambulatório do Departamento de Oftalmologia são atendidos mensalmente, em média, 52 pacientes diabéticos e aproximadamente 220 pacientes hígidos (dados coletados no site AGHU, que disponibiliza lista de pacientes atendidos nos ambulatórios do HUGD). A população para esta pesquisa tendo como base dois meses para coleta dos dados (entre novembro e dezembro de 2021), foi de 68 pacientes com HIV, 104 pacientes diabéticos e 440 pacientes hígidos.

Para uma população de 68 pacientes com HIV, dentro de uma margem de erro de 5%, o ideal é uma amostra de 54 pacientes. Para uma população de 120 pacientes diabéticos, dentro de uma margem de erro de 5%, o ideal é uma amostra 84 pacientes. Para uma população de 300 pacientes hígidos, dentro de uma margem de erro de 5%, o ideal é uma amostra 143 pacientes.

Diante disso para nivelar os grupos com a mesma quantidade de amostra, foi escolhido de forma aleatória entre os três grupos a partir de uma população de 40 pacientes de cada grupo, diante de uma margem de erro de 5%, ficando assim cada grupo com uma amostra de 35 pacientes, totalizando uma amostra geral de 115 pacientes, sendo 35 pacientes com HIV, 35 com diabetes (controle positivo) e 35 hígidos (controle negativo).

Nos dias de hoje, sabemos que o processo inflamatório possui grande influência na gênese da aterosclerose. Diversas citocinas contribuem para a lesão endotelial, para o acúmulo de lipídeos e células no interior da parede arterial (PANZA, 1990) (LANDMESSER, 2000).

A disfunção endotelial é considerada evento inicial da lesão carotídea e retiniana, estando associada a fatores de risco cardiovascular, presente nas patologias hipertensão arterial, dislipidemia e diabetes (EIRA, 2018) (GODOI, 2017).

Os pacientes que obedeceram aos critérios de inclusão, foram convidados a participar da Pesquisa. No grupo controle negativa teve-se pacientes acima de 18 anos saudáveis sem diagnóstico de diabetes, hipertensão, infecção ocular ativa. No grupo controle positivo, os pacientes foram diabéticos com controle regular, diagnóstico há pelo menos um ano, sem infecção ocular ativa. Foram excluídos do trabalho todos os pacientes com infecções oculares ativas, glaucoma, catarata importante ou qualquer patologia que ofuscasse os dados estudados.

Desta forma, a inclusão no trabalho foi feita diante de condição de transparência dos meios para avaliação do fundo de olho. Assim, foi excluído qualquer participante que apresentasse alguma condição por menor que fosse, que prejudicasse a avaliação da retina na fundoscopia.

Critérios de inclusão da pesquisa:

- a. Grupo 1. Indivíduos soropositivos para HIV com pelo menos dois anos de diagnóstico, sem infecção ocular oportunista em atividade (n=35);
- c. Grupo 2. Pacientes com diabetes que fazem uso de insulino terapia ou não, com diagnóstico há pelo menos dois anos e em tratamento regular, com sorologia negativa para HIV, sem infecção ocular em atividade (n=35);
- d. Grupo 3. Pacientes hígidos, sem hipertensão ou diabetes ou sorologia positiva para HIV, sem infecção ocular em atividade (n=35);
- e. Pacientes atendidos no ambulatório 01 do Departamento de Oftalmologia entre novembro de 2021 e dezembro de 2021;
- f. Idade acima de 18 anos e não indígenas;
- g. Pacientes encaminhados do departamento de infectologia, especificamente do ambulatório da infectologia/HIV do Dr Daniel Gallina Martins Abraão, provenientes do ambulatório 01 do Hospital Universitário da Grande Dourados.

Critérios de exclusão:

- a. Pacientes com qualquer condição de infecção ocular externa em atividade, seja patologia externa (conjuntivite, olho seco severo) que prejudicasse a avaliação do fundo de olho;
- b. Pacientes com qualquer condição de infecção ocular em atividade (uveíte anterior, intermediária ou posterior, catarata que impossibilite avaliar fundo de olho) que prejudicasse a avaliação do fundo de olho;

- c. Glaucoma suspeito ou avançado (mesmo que sem alterações no Campo Visual Computadorizado) independente da pressão ocular;
- d. Pacientes indígenas ou menores de 18 anos;
- e. Pacientes que apresentassem algum vício em drogas ilícitas que pudesse comprometer os resultados da Pesquisa;
- f. Todos aqueles que não aceitaram assinar o Termo de Consentimento por não concordar com algum item mencionado.

Em relação as variáveis relacionadas a condições socioeconômicas, a idade foi considerada entre a data de nascimento e o início da pesquisa em anos completos, variando de 18 a 60 anos. Utilizou-se nas tabelas a média de idade entre os grupos. Considerou-se sexo biológico contido no registro hospitalar, masculino ou feminino.

Em relação as variáveis de hábitos de vida, considerou-se tabagista todo individuo que se considerou fumante no momento da pesquisa com pelo menos 1 ano de início do hábito, ex-fumante que parou há mais de um ano e não fumante que nunca teve este hábito.

Sobre as variáveis relacionadas a alterações metabólicas, os exames foram considerados alterados de acordo com a classificação da Associação Americana de Diabetes (ADA).

Colesterol total normal < 200mg / dL. Alterado acima ou igual a 200mg/dL.

Colesterol LDL normal < 130mg/dL e alterado acima ou igual a 130 mg/dL.

Colesterol HDL normal > 40mg/dL para homens e > 50mg/dL para mulheres. Baixo se menor ou igual a 40mg/dL para homens e menor ou igual a 50mg/dL para mulheres.

Triglicerídeos considerados valores normais abaixo de 150mg/dL; elevado entre 150 e 500mg/dL, muito elevado acima de 500mg/dL.

Glicemia de jejum: dosagem dos níveis séricos de glicose, após jejum de 12 horas (ADA), normal abaixo de 100mg/dL, glicemia alterada entre 100 e 125mg/dL, diabetes se maior ou igual 126mg/dL.

Hemoglobina glicada (HBA1C): dosado em porcentagem (%), sendo valor de referência abaixo de 6,5%.

A pressão arterial (PA) foi medida por duas ocasiões, antes e depois da anamnese, considerou-se normal quando a pressão arterial sistólica ficou abaixo de 140 mmHg e a pressão arterial diastólica ficou abaixo de 90 mmHg. Valores acima destes foram categorizados como portador de hipertensão arterial sistêmica.

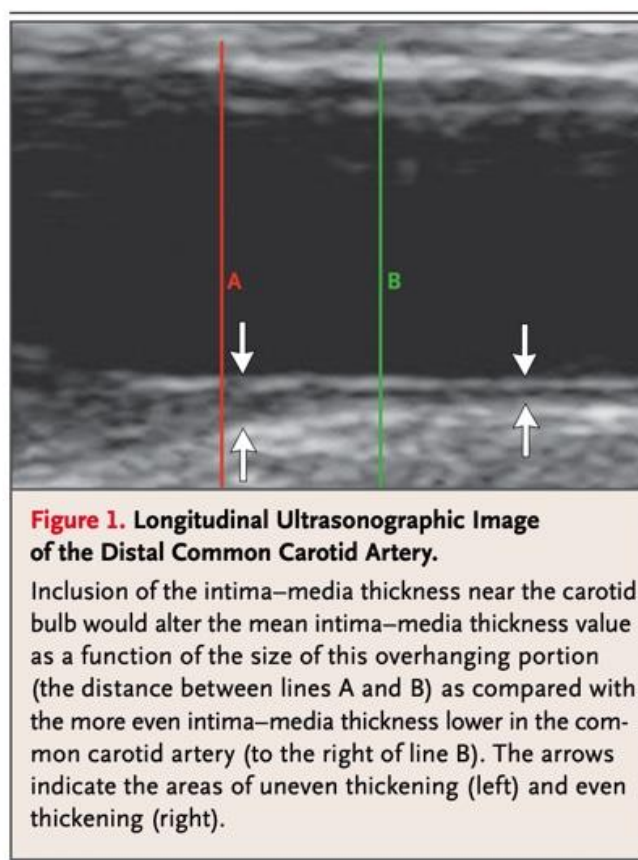
Contagem de linfócitos CD4. Normal se maior ou igual 350 células/milímetro cúbico (mm³), baixo risco para doenças oportunistas. Entre 200 e 350 células/mm³, risco moderada para doenças oportunistas. Se abaixo de 200 células/mm³, alto risco para doença oportunista.

Em relação a quantificação para carga viral para os pacientes soropositivos, de acordo com o Ministério da Saúde (MS), indetectável abaixo de 50 cópias por mililitro (mL) de sangue, baixo risco de abaixo de 10 000 cópias por mL, moderado risco se carga viral entre 10 000 e 100 000 cópias por mL e alto risco se acima de 100 000 cópias por mL de sangue.

Em relação a definição de termos, considerou-se aterosclerose a deposição de placas ateromatosas contendo colesterol e lipídeos na camada média-intimal em parede de médias e grandes artérias. A artéria carótida seria aquela que se origina do tronco braquiocefálico direito ou arco aórtico esquerdo se dirigindo para o pescoço (artéria carótida comum), bifurcando-se acima do bordo superior da cartilagem da tireoide em artéria carótida externa e interna. Espessura média-intimal seria a distância entre a interface lúmen-intima até a interface media-adventícia da parede arterial. A doença arterial coronariana seria aquela caracterizada pelo depósito aterosclerótico em ramificações da artéria que bloqueia o fluxo sanguíneo ao coração, causando quadro isquêmico (angina) ou infarto miocárdico.

Os exames de sangue foram colhidos no Hospital Universitário (HU) onde foi feita a pesquisa. Os seguintes itens foram avaliados: hemograma, glicemia, hemoglobina glicada, contagem de carga viral, CD4, CD8, lipidograma e as sorologias (toxoplasmose, citomegalovirus, sífilis e herpesvirus). A coleta foi realizada no mesmo dia da consulta pois o laboratório do Hospital funciona o dia todo. Os pacientes levaram o pedido do ambulatório da Oftalmologia mais uma receita médica até a área da coleta de sangue, onde um(a) técnica de enfermagem colheu a amostra da região antecubital (região de dobra entre braço e antebraço), por meio da veia cefálica, basílica ou intermédia do cotovelo; foi colocado curativo e o participante foi liberado com a receita. Esta, continha analgésicos via oral em caso de dor local, orientação para fazer compressa gelada no local, e, em caso de dúvidas, contactar o pesquisador. O exame de doppler de carótidas (figura 4) foi realizado no setor de imagem do HU. Foi feito com um aparelho de ultrassom, com a sonda posicionada na região lateral do pescoço. Não foi necessário nenhum preparo, como jejum ou ingestão de líquido; realizado de forma rápida e indolor. As imagens foram impressas no aparelho e com isso pode-se avaliar se existiam alterações. A imagem abaixo traz uma representação gráfica de uma ultrassonografia carotídea demonstrando a espessura média-intimal.

Figura 4. Representação gráfica de uma ultrassonografia carotídea demonstrando a espessura média-intimal.



Fonte: Polak et al. (2011)

O cálculo dos dados resultantes foi por meio de análise de variância (ANAVA) e regressão linear múltipla, identificando as médias dos três grupos de estudo.

Aos pacientes que aceitaram participar da pesquisa, foi oferecido um Termo de Consentimento Livre e Esclarecido, descrevendo de forma esclarecedora os objetivos, riscos e benefícios da pesquisa, procedimentos que foram realizados, informações que foram coletadas, garantindo anonimato de resultados e total sigilo e preservação de privacidade, sendo explicado e revisado oralmente com o paciente, respondendo qualquer tipo de dúvida ou opinião referida pelo mesmo, foi disponibilizado também, meios de comunicação para dialogar, responder questionamentos e propiciar liberdade para o paciente se retirar a qualquer momento da pesquisa, sem nenhum tipo de repreensão ou malefício.

Esses pacientes foram convidados ao preenchimento de Protocolo de Serviço elaborado de forma detalhada com perguntas para elaborar os dados desse estudo. Também foram submetidos a exame oftalmológico completo que foi realizado no ambulatório da oftalmologia.

O Protocolo de Serviço foi composto por uma pequena lista de perguntas a respeito presença ou não de diagnóstico de diabetes, hipertensão arterial sistêmica ou portador do vírus da Imunodeficiência humana, presença de comorbidades prévias, medicações em uso, hábitos de vida, uso ou não de substâncias lícitas ou ilícitas. Nele também continha espaço para resultados de exames laboratoriais que foram realizados, contando com os seguintes itens: hemograma, glicemia, hemoglobina glicada, contagem de carga viral, CD4, CD8, lipidograma e as sorologias (toxoplasmose, citomegalovirus, sífilis e herpesvirus).

O exame oftalmológico constou da avaliação da acuidade visual com a melhor correção, teste de cores, biomicroscopia na lâmpada de fenda, tonometria de aplanção, mapeamento de retina (sob midríase) de ambos os olhos.

O exame de acuidade visual foi feito com auxílio de tela de Snellen, padrão para publicações em geral, em uma distância padrão de 6 metros (usual), sendo feita a visão de longe e de perto. A visão de longe teve um ponto de corte a linha da tabela 20/40, e a de perto de J1, padrão em muitos trabalhos. Isso significa que o paciente que enxerga a linha 20/40, enxerga a 20 pés o que uma pessoa normal enxerga a 40 pés, sendo 6 metros igual a 20 pés. Uma pessoa que enxerga 20/200, enxerga a 20 pés o que uma outra normal enxerga a 200 pés, logo uma visão mais embaçada do que 20/40. Portanto, quando maior o denominador, mais o indivíduo tem dificuldade de longe.

Em relação a visão de perto, J1 é a linha de 100% para perto na Tabela de Jagger, a mais usada nos estudos. A visão foi da linha J1 até a J6. Portanto, o paciente que leu a linha J1 de perto, foi considerado visão 100%, e o que leu as linhas J3 a J6, foi considerado com baixa visual para perto. É importante falar que todas essas medidas de acuidade visual são com correção, ou seja, com óculos, e o aparelho utilizado foi um refrator de Greens da marca Topcon. Em relação a pressão ocular, considerou normal entre 10-20 mmHg, padrão nos estudos, aferida no tonômetro de sopro automático da marca Reichter.

Em relação ao exame de fundo de olho, pode-se dizer que os termos a seguir são sinônimos: fundoscopia, exame da retina, exame do polo posterior, fundo de olho. Procedimento realizado com auxílio de um oftalmoscópio indireto da marca Welch Allyn e uma lente de 20 dioptrias biconvexa da marca Volk. Foram seguidas as orientações do artigo do Lancet de 2020 que são as mesmas do Conselho Internacional de Oftalmologia, fundado na Bélgica em 1857. Como as alterações retinianas são semelhantes entre o grupo 1 e o 2, adotamos a mesma avaliação de fundo de olho em todos os pacientes conforme a classificação da retinopatia diabética: presença de microaneurismas, hemorragias intra-retinianas, vasos com calibre aumentado (termo utilizado *venous beading*), exsudatos, manchas algodinosas e

hemorragia em chama de vela. Considerou-se alterado o exame de fundo de olho com pelo menos duas das seis lesões citadas.

Para o exame oftalmológico completo foi necessário a dilatação da pupila. Foi usado o protocolo adotado por Martín *et al.* (2018), por meio de colírio de Mydriacil (tropicamida 1%, uma gota de 10 em 10 minutos, 3 vezes, necessário para o exame estável a pupila, que deve apresentar um diâmetro médio de 7,00 + 1,06 mm). A pupila é o orifício de abertura da íris, região colorida dos olhos, onde os pigmentos se acumulam. Na íris tem-se o musculo constritor, que se contrai na presença de luz, o reflexo foto-motor ou foto-reator pupilar. Com a instilação do colírio, reduz-se esse reflexo e pode-se examinar o fundo de olho do individuo. No exame do mapeamento de retina, foi examinada a região do nervo óptico, da mácula (retina central), da média periferia da retina (região do polo posterior até as veias vorticosas) e da extrema periferia da retina (anterior as vorticosas). Exame que é amplamente realizado de rotina nas consultas oftalmológicas.

De acordo com o estudo Lin *et al.* (2018), percebe-se que os pacientes soropositivos têm mais alteração carotídea que a população em geral, e que esta injúria pode ser considerada como modificadora do risco cardiovascular. Logo, o individuo com mais lesões carotídeas tem mais chance de infarto agudo do miocárdio e de acidente vascular cerebral. Como isso a descoberta precoce de lesões pode gerar profilaxia primária de incapacidades permanentes em uma população muito jovem, como a do grupo dos soropositivos. Isso acarretará redução de gastos públicos com afastamentos laborais ou até mesmo aposentadorias precoces. O exame de imagem da carótida foi feito por meio do ultrassom com Doppler, conforme feito no estudo Utama *et al.* (2018), modelo LOGIQ S8 da General Electric, que possui software que calcula EMI de forma automática. A sonda utilizada é de 03-12 mHz, posicionada na lateral do pescoço, realizado pela Dra. Daniele de Oliveira Silva Sbroggio, no Setor de Imagem do Hospital Universitário, para avaliar o fluxo de artérias carótidas, a espessura da parede dessas artérias, e a presença de placa aterosclerótica. As medidas foram realizadas na parede posterior do vaso estudado em uma área livre de platô e definida como a distância entre duas linhas ecogênicas representadas pela interface lúmen-íntima e adventícia mediana da parede arterial. Não é necessário nenhum preparo, como jejum ou ingestão de líquido. As imagens foram impressas no aparelho e com isso poderemos avaliar se existe alguma alteração.

Para classificação das carótidas, utilizou-se a mesma dos seguintes estudos: Polak *et al.*, 2011, GODOI, 2017 e LEITE, 2019. A espessura média-intimal da artéria carótida comum foi medida em um segmento da artéria carótida comum com 1 cm de comprimento, localizado aproximadamente 0,5 cm abaixo do bulbo da artéria carótida. A espessura média-intimal

máxima da artéria carótida interna foi definida como a maior espessura da média-intimal na artéria carótida interna direita ou esquerda, estendendo-se do bulbo até 1 cm acima do seio carotídeo, determinada a partir de um total de quatro incidências em cada lado. A presença de placa, definida como uma espessura média-intimal de mais de 1,5 mm.

4 RESULTADOS

Os resultados referentes às alterações das carótidas, da acuidade visual, do fundo de olho, idade, sexo, hemoglobina média, glicemia de jejum média, carga viral, contagem CD4, medicamentos antirretrovirais em uso e colesterol médio dos 105 pacientes, divididos de forma igualitária em 3 grupos, foram demonstrados em tabelas. Para comparação da coexistência de alterações carotídeas e visuais ipsilaterais, os resultados de cada um dos olhos foram descritos de forma separada. Estudos anteriores não comparam essas alterações de forma ipsilateral, ponto importante dessa avaliação.

A análise estatística foi utilizada para encontrar potenciais fatores preditores de alterações carotídeas ou retinianas. Comparações foram realizadas pelos testes de Análise de Variância com fator único (ANAVA) e Regressão linear múltipla. A magnitude da associação foi expressa pela Odds Ratio (OR) e a significância estatística avaliada usando intervalo de confiança de 95%. As diferenças entre os grupos foram ajustadas usando regressão linear. As variáveis estudadas foram representadas em tabelas comparando cada um dos grupos: HIV, Diabéticos e Hígidos. Os três grupos não apresentaram diferença estatística significativa em relação a idade, sexo, hemoglobina média e colesterol médio.

A média aritmética de idade foi de 36,68 anos no grupo HIV, e, 44,0 anos no grupo Diabéticos, entre 35,51 anos no grupo 3. Em relação ao sexo, os três grupos apresentaram mais mulheres, variando de 54,28% a 65,71%. Em relação à glicemia de jejum, os pacientes do grupo HIV apresentaram resultado médio de 110 miligrama/decilitro, os pacientes diabéticos 140 miligrama/decilitro e os pacientes hígidos a menor taxa, como era de se esperar, com 98 miligrama/decilitro. O colesterol médio medido entre os grupos, teve como resultado a presença média de 201,88 miligrama/decilitro nos pacientes com HIV, 206,22 miligramas/decilitro nos pacientes diabéticos e 190 miligrama/decilitro nos pacientes hígidos. A hemoglobina média foi de 12,77 gramas/decilitro nos pacientes do grupo HIV, 10,77 gramas/decilitro nos pacientes do grupo de diabéticos, enquanto hígidos apresentaram o maior resultado com 12,88 gramas/decilitro.

As características clínico-epidemiológicas do Grupo 1 e 3 estão expressas na Tabela 1 com o objetivo de comparar as alterações de macroangiopatia de carótidas observadas no grupo de pacientes com HIV em relação ao grupo controle que não apresenta comorbidades. Houve diferença estatística em relação a espessura média da parede (camada média-intimal) da artéria carótida comum direita (0,0412).

Tabela 1 – Fatores relacionados as alterações carotídeas dos grupos 1 (HIV) e 3 (controle negativo).			
Características	HIV (n=35)	Hígidos (n=35)	P- Valor
EMI média direita (milímetros)	0,77	0,69	0,0412*
EMI média esquerda (milímetros)	0,72	0,68	0,3410
EMI média máxima direita (milímetros)	1,47	1,42	0,5421
EMI média máxima esquerda (milímetros)	1,53	1,47	0,4632

- EMI: espessura média-intimal da artéria carótida

Na Tabela 2 analisamos as características dos Grupos 1 e 3 em relação as alterações de microangiopatia, ou seja, presença de retinopatia (duas ou mais alterações vistas no exame de fundo de olho). Não houve diferença estatística em relação aos grupos.

Tabela 2 – Fatores relacionados as alterações de fundo de olho dos grupos 1 (HIV) e 3 (controle negativo).			
Características	HIV (n=35)	Hígidos (n=35)	P- Valor
Retinopatia em olho direito	5	4	0,6320
Retinopatia em olho esquerdo	4	4	0,721

Na Tabela 3 analisamos as características dos Grupos 1 e 3 em relação aos fatores de risco para alterações de micro e macroangiopatia. Não houve diferença estatística em relação a idade, sexo, glicemia de jejum média, carga viral e acuidade visual para longe ou perto. Houve diferença significativa em relação a dosagem de colesterol (0,0281).

Tabela 3 – Fatores de risco relacionados as alterações carotídeas e de fundo de olho dos grupos 1 (HIV) e 3 (controle negativo).			
Características	HIV (n=35)	Hígidos (n=35)	P- Valor
Idade média (anos *)	36,68 (8,1)	35,51 (7,2)	0,55
sexo feminino (%)	19 (54,28)	23 (65,71)	0,22
glicemia de jejum média (miligrama/decilitro)	110	98	0,125
colesterol médio (miligrama/decilitro)	201,88	190	0,0281*
carga viral - menos de 1000 cópias/mililitro	0	0	
carga viral entre 1000-10000 cópias/mililitro	8	0	
carga viral de mais de 10000 cópias/mililitro	27	0	0,7564
acuidade visual pior que 20/40 em olho direito (%) – para longe	02 (05,72)	0 (0%)	0,675
acuidade visual pior que 20/40 em olho esquerdo (%) – para longe	03 (08,58)	0 (0%)	0,588
acuidade visual para perto menor que j1 nos dois olhos (100% para perto)	03 (08,58)	0 (0%)	0,433

*Média (Desvio-padrão).

A Tabela 4 elenca as alterações carotídeas encontradas nos grupos de pacientes com HIV e nos diabéticos, grupos 1 e 2, respectivamente. A espessura média-intimal, independentemente do lado avaliado, assim como a presença de aterosclerose, foi maior no grupo de pacientes diabéticos. Os resultados apresentaram significância estatística (0,033) em relação a Espessura média máxima carotídea esquerda (milímetros).

Tabela 4 – Alterações carotídeas nos grupos 1 e 2			
Características	HIV (n=35)	Diabéticos (n=35)	P- Valor
EMI média direita (milímetros)	0,77	0,82	0,087
EMI média esquerda (milímetros)	0,72	0,78	0,067
EMI média máxima direita (milímetros)	1,47	1,53	0,058
EMI média máxima esquerda (milímetros)	1,53	1,60	0,033*

- EMI: espessura média-intimal da artéria carótida

Os resultados da avaliação dos fatores relacionados à presença de retinopatia dentro do grupo 1, ou seja, nos pacientes HIV positivos, foram expressos na tabela 5. Os resultados foram obtidos a partir do teste de análise multivariada e permitem observar que a retinopatia em PVHIV apresentou relação com a contagem de colesterol sérico ($p=0,01297$), acuidade visual para longe em olho direito abaixo de 20/40 ($p=0,0153$), acuidade visual para longe em olho esquerdo abaixo de 20/40 ($p=0,0164$) e espessura máxima carotídea a esquerda ($p=0,01792$). Assim, não foram observadas relação com o risco de retinopatia as seguintes variáveis: hemoglobina média, carga viral de 1000 a 10000 cópias/ mililitro, contagem baixa de CD4 (menor que 350/microlitro), alteração da espessura média carotídea (seja direita ou esquerda) e espessura máxima carotídea a direita.

Tabela 5: Fatores relacionados a presença de retinopatia em PVHIV.

Características	HIV (n=35)	P- valor
colesterol médio (miligrama/decilitro)	201,88	0,01297*
hemoglobina média (gramas/decilitro)	12,77	0,40215
carga viral entre 1000-10000 cópias/mililitro	08	0,077961
cd4 (menor que 350/microlitro)	29	0,10292
acuidade visual pior que 20/40 em olho direito (%) – para longe	02 (5,72)	0,0153*
acuidade visual pior que 20/40 em olho esquerdo (%) – para longe	03 (8,58)	0,0164*
acuidade visual para perto pior que j1 com os dois olhos (100% para perto)	03 (8,58)	0,6373
	0,77	0,078155
EMI média direita (milímetros)		
EMI média esquerda (milímetros)	0,72	0,07198
EMI máxima direita (milímetros)	1,47	0,05355
EMI máxima esquerda (milímetros)	1,53	0,01792*

- EMI: espessura média-intimal da artéria carótida

Os resultados da análise do risco de alteração carotídea no grupo 1, por sua vez, estão representados na Tabela 6. A partir da análise multivariada, observou-se relação estatisticamente significativa com relação à presença de alteração carotídea com a variação da idade ($p=0,0214$) e com a contagem de células T CD4 menor que 350/mililitro ($p=0,0367$). Não houve significância em relação aos outros fatores estudados: glicemia de jejum, colesterol médio, hemoglobina média, carga viral e acuidade visual para longe e para perto. Percebemos que mesmo os pacientes com contagem CD4 normal, com carga viral indetectável, tiveram casos de alteração da espessura carotídea, ou seja, comprovamos o efeito pró-trombótico causado pelo vírus nesses indivíduos.

Tabela 6 - Análise do risco de alteração carotídea no grupo de pacientes HIV		
Análise do risco de alteração carotídea no grupo de pacientes HIV		
Características	HIV (n=35)	P- valor
idade (em anos*)	36,68 (8,1)	0,0214*
glicemia de jejum média (miligrama/decilitro)	110	0,5431
colesterol médio (miligrama/decilitro)	201,88	0,4080
hemoglobina média (gramas/decilitro)	12,77	0,4411
carga viral menor que 1000 cópias/mililitro	0	
carga viral entre 1000-10000 cópias/mililitro	8	
carga viral de mais de 10000 cópias/mililitro	27	0,7602
cd4 menor que 350/ microlitro	6	0,0367*
cd4 maior que 350 /microlitro	29	0,4318
acuidade visual pior que 20/40 em olho direito (%) – para longe	02 (5,72)	0,6257
acuidade visual pior que 20/40 em olho esquerdo (%) – para longe	03 (8,58)	0,3091

acuidade visual para perto menor que J1 (%)	03 (8,58)	0,2107
Presença de Retinopatia (%)	05 (14,28)	0,5147

*Média (Desvio-padrão).

A diferença de prevalência de alterações retinianas entre os grupos 1 e 2 foram comparadas e os resultados estão expressos na Tabela 7. Dentre as variáveis estudadas, somente a espessura média carotídea apresentou significância estatística em relação ao lado direito ($p=0,0346$) e em relação ao lado esquerdo ($p=0,0245$). Apesar de não possuir relação estatística, o grupo 2 apresentou, em números absolutos, uma maior prevalência de retinopatia em comparação com o grupo 1. Embora não tenha diferença estatística em relação a idade, provavelmente pela amostra pequena, percebemos que existe uma disparidade de 8 anos na média dos dois grupos, um número relevante, sendo que se sabe que idade é um fator associado a retinopatia. Assim, mesmo tendo uma idade mais avançada na média do Grupo 2, os resultados são semelhantes e comparáveis no que diz respeito a alteração carotídea.

Características	HIV (n=35)	Diabéticos (n=35)	P- valor
Idade média (anos *)	36,68 (8,1)	44 (7,2)	0,4322
Sexo feminino (%)	19 (54,28)	20 (57,14)	0,3417
Presença de Retinopatia (%)	05 (14,28)	07(20)	0,1322
EMI média direita (milímetros)	0,77	0,82	0,0346*
EMI média esquerda (milímetros)	0,72	0,78	0,0245*
EMI máxima (milímetros)	1,51	1,56	0,1397

- EMI: espessura média-intimal carotídea

*Média (Desvio-padrão).

5 DISCUSSÃO

Analisando as características clínico-epidemiológicas do Grupo 1 (HIV) e 3 (hígidos) expressas na Tabela 1 com o objetivo de comparar as alterações de macroangiopatia de carótidas observadas, percebemos que houve diferença estatística em relação a espessura média da parede (camada média-intimal) da artéria carótida comum direita (0,0412). Nosso resultado foi semelhante ao ocorrido no artigo original de 2017, dos Arquivos Brasileiros de Cardiologia, em que se observou diferença absoluta e estatisticamente significativa em relação ao espessamento carotídeo do grupo soropositivo e do grupo sem diabetes ou hipertensão arterial.

A espessura médio-intimal carotídea é considerada um fator predisponente para eventos cardiovasculares agudos e crônicos, dada a sua estreita relação com a vascularização encefálica e com o sofrimento vascular decorrido do processo de aterosclerose (TORRES, 2007). Estudos anteriores já comprovaram que a infecção pelo vírus HIV, é um fator de risco isolado e independente para aterogênese precoce e acelerada nos vasos carotídeos. Os dados expressos na Tabela 1 corroboram esse cenário, já que, dentre as espessuras carotídeas avaliadas, todas foram maiores nos pacientes infectados pelo vírus HIV, ainda que a significância estatística tenha sido evidenciada somente para a espessura média-intimal da artéria carótida direita, com cerca de pouco mais de 10% ou 0,11mm de diferença entre os grupos.

Um estudo caso-controle realizado com 292 indivíduos HIV-positivos e 1.168 controles, também pareados por idade, sexo e ajustados para múltiplos fatores de risco, demonstrou resultado semelhante, com uma espessura médio-intimal da artéria carótida comum cerca de 5,7% ou 0,044mm maior para o grupo soropositivo. A análise da espessura médio-intimal em nível de bifurcação carotídea, realizada por esse mesmo estudo, demonstrou resultados ainda maiores, com 24,4% ou 0,25mm a mais de espessura no grupo vivendo com HIV (LORENZ et al, 2008).

Ao avaliarmos as alterações dos Grupos 1 e 3 em relação a microangiopatia, ou seja, presença de retinopatia, não houve diferença estatística em relação aos grupos. As lesões analisadas são as mesmas utilizadas no artigo de AHMED de 2005. Conforme estudo WONS

de 2020, observamos alterações retinianas em pacientes com o vírus que apresentavam ou não espessamento carotídeo, igual ocorreu em nosso estudo.

A determinação da microangiopatia retiniana estritamente relacionada à infecção pelo HIV é um desafio, uma vez que, por ser uma condição multifatorial, é difícil afirmar que as alterações encontradas estão isoladamente relacionadas à infecção viral (SORANZ et al, 2000). Os resultados encontrados, comparando a fundoscopia de pacientes vivendo com HIV com pacientes hígidos, representados na Tabela 2, não demonstraram significância estatística para superioridade de alterações microvasculares retinianas em pacientes soropositivos ($p = 0,5612$ para o olho direito e $0,421$ para o esquerdo), com uma prevalência estimada de 25% no grupo soropositivo contra cerca de 23% no grupo hígido.

Estudos anteriores, entretanto, concluíram que a presença de microangiopatia retiniana associada ao vírus HIV relaciona-se com idade avançada e altos níveis de replicação viral. Um estudo observacional ambulatorial realizado pelo Departamento de Doenças Infecciosas de um Hospital Universitário em Berna, na Suíça, encontrou uma prevalência de microangiopatia retiniana em pacientes vivendo com HIV estimada de 24%, número semelhante ao encontrado em nosso estudo, e concluiu que a microangiopatia retiniana do HIV associa-se com idade mais avançada e maior carga viral. Contudo, a pequena amostra e as condições multifatoriais inerentes à fisiopatologia da microangiopatia retiniana limitam a real atribuição dessa associação (FURRER et al, 2003).

Em relação aos fatores de risco para alterações de micro e macroangiopatia, analisando os pacientes com HIV comparando com os sem comorbidades, não houve diferença estatística em relação a idade, sexo, glicemia de jejum média, carga viral e acuidade visual para longe ou perto. Houve diferença significativa em relação a dosagem de colesterol. Provavelmente, isto ocorreu pela relação da dislipidemia e presença de placa carotídea e alteração retiniana. Fato que está de acordo com os artigos JANJUA de 2017, e HANNA de 2018.

Além disso, é importante ressaltar que há uma grande divergência em vários estudos sobre alterações de lipidograma em pacientes infectados pelo HIV (LEITE et al, 2020). No estudo de Ross et al, por exemplo, o grupo infectado pelo HIV apresentou colesterol total, triglicerídeos e LDL semelhante entre os grupos, com apenas HDL médio mais baixo nos pacientes soropositivos. Os maiores níveis de LDL e triglicerídeos, nesse mesmo estudo, foram correlacionados positivamente com maior espessura médio-intimal carotídea (ROSS et al, 2009). No estudo de Nguemaim et al, no entanto, os indivíduos infectados pelo HIV apresentaram triglicerídeos mais elevados e valores mais baixos de colesterol total, HDL e LDL em comparação ao grupo controle (NGUEMAIM et al, 2010).

Além dos fatores de risco clássicos para o aumento dos níveis de colesterol sérico, é importante ressaltar o uso de TARV como fator de risco adicional para as PVHIV, sobretudo para aqueles que fazem uso dos inibidores de protease (IP). Vários estudos tentaram mensurar e demonstrar os mecanismos envolvidos nessa associação (SPRINZ et al, 2010). Mooser e Carr sugeriram que tal associação ocorre devido à presença de estruturas moleculares homólogas entre o sítio catalítico da protease e de duas enzimas humanas envolvidas no metabolismo lipídico, o que resultaria em déficit metabólico e hiperlipidemia. Outra hipótese proposta pelos mesmos autores foi de que também ocorre uma inibição da lipase-lipoproteica plasmática por parte dos IP. Consequentemente, ocorre maior dificuldade em capturar o quilomícron com consequente menor depuração hepática e aumento dos níveis séricos de colesterol. (MOOSER & CARR, 2001).

O efeito pró-trombótico do vírus é comprovado organicamente através de biomarcadores moleculares. A dosagem de fatores de crescimento do endotélio vascular e citocinas, tais como Interleucina 1 e 6, são irrefutavelmente importantes e muitos estudos nesta relação. Vários estudos mostram aumento de rigidez e espessamento da camada média-intimal da artéria carótida nos pacientes soropositivos. Essa alteração carotídea também é encontrada nos pacientes diabéticos pois as alterações glicêmicas resultam no mesmo efeito pró-trombótico, com consequente aumento do risco cardiovascular.

O evento cardiovascular como infarto do miocárdio e acidente vascular cerebral são as principais causas de morte nos Estados Unidos e uma das principais no Brasil. Portanto, estudos como este que visam avaliar as alterações oculares retinianas como sinalizadoras de um iminente dano cerebral ou cardíaco são necessários.

O sucesso gerado terapia antirretroviral no controle da infecção pelo HIV, levou a mudança no tipo de patologia a ser tratada nesses pacientes. Muitos passaram a sofrer alterações cardiovasculares potencialmente fatais, ao invés de somente tratar ou prevenir infecções oportunistas. O tratamento deste potencial dano a saúde das PVHIV é importante do ponto de vista hospitalar e previdenciário-financeiro, pois em grande maioria são jovens economicamente ativos.

Comparando com o grupo dos pacientes diabéticos, percebemos que este apresentou alterações carotídeas semelhantes e comparáveis grupo dos portadores de HIV. A espessura carotídea, independentemente do lado avaliado, foi maior no grupo de pacientes diabéticos. Os resultados apresentaram significância estatística (0,033) em relação a espessura média máxima carotídea esquerda (milímetros). Estes dados foram semelhantes ao dos artigos NOUBISSI de 2018, e EIRA de 2012.

Os resultados da avaliação dos fatores relacionados à presença de retinopatia dentro do grupo 1, ou seja, nos pacientes HIV positivos, foram expressos na tabela 5. A retinopatia em PVHIV, muito abordada nos estudos, como no artigo WONS de 2020, apresentou relação com a contagem de colesterol sérico ($p=0,01297$), acuidade visual para longe em olho direito abaixo de 20/40 ($p=0,0153$), acuidade visual para longe em olho esquerdo abaixo de 20/40 ($p=0,0164$) e espessura máxima carotídea a esquerda ($p=0,01792$). Estes dados corroboram com os achados do artigo FORD de 2013, e revelam que a retinopatia causada por infecções ou pelo próprio vírus HIV gera baixa acuidade visual com repercussão clínica. O artigo IRYNA de 2008 também nos remete ao fato de que existem alterações no campo visual desses indivíduos com ou sem retinopatia.

Os dados obtidos na análise de risco de alteração carotídea no grupo das PVHIV foram elencados na Tabela 6. A partir deles, percebe-se que a idade e a contagem de CD4 menor que 350/mililitro foram fatores significantes. Resultados semelhantes aos artigos Godoi de 2017 e EIRA de 2018, que mostram o efeito pró-trombótico causado pelo vírus nos indivíduos.

A prevalência de alterações retinianas entre o grupo de PVHIV e os diabéticos foi expressa na Tabela 7. Somente a espessura média carotídea apresentou significância estatística em relação ao lado direito ($p=0,0346$) e em relação ao lado esquerdo ($p=0,0245$). Percebemos que o grupo 2 apresentou, em números absolutos, maior prevalência de retinopatia em comparação com o grupo 1. Os artigos NOUBISSI de 2018 e POLAK de 2011 nos mostram que as alterações no fundo de olho nesses grupos são muito prevalentes e necessitam ser relevadas pelo potencial de perda visual. Mesmo aqueles com boa visão podem apresentar retinopatia. Portanto, conforme artigo WONS de 2020, precisamos examinar o fundo de olho de todos os pacientes, tendo em vista que a maioria deles procuram o Sistema Público de Saúde de forma esporádica e geralmente há demora na marcação da consulta.

Como limitações do estudo, podemos citar o tamanho reduzido da amostra. Isto ocorreu devido principalmente a pandemia. Outro ponto, seria o desenho transversal do estudo que não permitiu estabelecer relação causa e efeito como num estudo longitudinal, inviável nesse período do combate ao Coronavírus. Em relação aos métodos, podemos citar que os exames realizados são operadores dependente, todavia os médicos que os operaram possuem mais de 10 anos de experiência. Além disso, o aparelho de ultrassom com doppler é amplamente disponível nos hospitais e é de baixo custo. Caracterizamos como um estudo inicial que aponta os fatos e sugere estudos longitudinais com amostras maiores.

Em relação ao estudo das alterações ipsilaterais da retina e da carótida, este ainda pode ser considerado como inicial. A importância destas avaliações futuras se faz necessária, tendo

em vista a prevenção de eventos cardiovasculares. Assim, futuros estudos nesta área serão relevantes tendo em vista a profilaxia de injúrias oculares e visuais.

Por fim, é interessante considerar mais estudos para confirmar a lateralidade das lesões, ou seja, maior alteração carotídea refletindo mais alteração de fundo de olho e de acuidade visual.

6 CONCLUSÃO

O presente estudo reforça as evidências de que o paciente portador do HIV tem mais alterações cardiovasculares que a população hígida com mesma faixa etária, e menos que a população diabética com significância estatística.

Desta forma, concluímos que o vírus aumenta o risco de alteração carotídea e de retinopatia, sendo interessante a implementação desta avaliação nos serviços públicos, com profissionais treinados para quantificar a espessura carotídea e considerar a lesão do fundo de olho. Isso contribuiria para reduzir a cegueira e impactaria de forma positiva na saúde do indivíduo e da comunidade.

A atual pesquisa vislumbra a necessidade do acompanhamento longitudinal desses pacientes com HIV, com estudos com uma amostra maior de indivíduos, no sentido de analisar a profilaxia de eventos cardiovasculares, seja através do exame de fundoscopia, da medição da acuidade visual ou da avaliação carotídea.

7 REFERÊNCIAS

AHMED, I. et al. **Ophthalmic Manifestations of HIV**. August 2005. HIV insite <http://hivinsite.ucsf.edu/InSite?page=kb-04-01-12>.

ALCAIDE, M.L. et al. HIV and carotid atherosclerosis: a mediational model. **AIDS Care**, Jul., v. 32, n. 7, p. 907-911, 2020. Doi: 10.1080/09540121.2019.1668527. Epub 2019 Sep 23. PMID: 31547688; PMCID: PMC7085952.

ALEXANDER, T.S. Human Immunodeficiency Virus Diagnostic Testing: 30 Years of Evolution. **Clin Vaccine Immunol**. 2016;23(4):249-253. doi:10.1128/CVI.00053-16.

ANCES, B.M., ORTEGA, M., VAIDA, F., HEAPS, J., PAUL, R. Independent effects of HIV, aging, and HAART on brain volumetric measures. **J Acquir Immune Defic Syndr** 2012;59(5):469-477.

ATTA, M.G.; De SEIGNEUX S.; LUCAS, G.M. Clinical Pharmacology in HIV Therapy. **Clin J Am Soc Nephrol**. 2019;14(3):435-444. doi:10.2215/CJN.02240218.

BARTSCH, D.U. et.al. Retinal Nerve Fiber and Optic Disc Morphology in Patients with Human Immunodeficiency Virus Using the Heidelberg Retina Tomography. **PLoS One**, Aug., v.10, n. 10, p. e0133144, 2015. Doi: 10.1371/journal.pone.0133144.

BECKER, J.T., LOPEZ, O.L., DEW, M.A., AIZENSTEIN, H.J. Prevalence of cognitive disorders differs as a function of age in HIV virus infection. **AIDS** 2004;18(Suppl 1):S11-S18.

BENZAKEN, A.S. et al. Antiretroviral treatment, government policy and economy of HIV/AIDS in Brazil: is it time for HIV cure in the country? **AIDS Res Ther**, v. 16, n. 1, p. 19, aug., 2019. Doi: 10.1186/s12981-019-0234-2. PMID: 31412889; PMCID: PMC6694665.

BRASIL. **Indicadores e Dados Básicos do HIV/AIDS nos Municípios Brasileiros**. Ministério da Saúde. Departamento de Doenças de Condições Crônicas e Infecções Sexualmente Transmissíveis. Dados preliminares para os últimos 5 anos. 24 de agosto de 2019. Disponível em: <http://indicadores.aids.gov.br/>

CARDEAL, M.H.R. et al. Increased carotid artery wall stiffness and plaque prevalence in HIV infected patients measured with ultrasound elastography. **EurRadiol**, Jun, v.30, n. 6, p. 3178-3187, 2020. Doi: 10.1007/s00330-020-06660-9. Epub 2020 Feb 12. PMID: 32052172.

CORREA, Zélia Maria da Silva e EAGLE JR, Ralph. Aspectos patológicos da retinopatia diabética. *Arquivos Brasileiros de Oftalmologia* [online]. 2005, v. 68, n. 3 [Acessado 22 Agosto 2022], pp. 410-414. Disponível em: <<https://doi.org/10.1590/S0004-27492005000300028>>

DEPARTAMENTO DE SAÚDE E SERVIÇOS HUMANOS DOS EUA. **Estatísticas dos EUA de HIV**. Fundo Minoritário de HIV/AIDS. 2019. Disponível em: <https://www.hiv.gov/hiv-basics/overview/data-and-trends/statistics>.

EIRA, M. Avaliação de ateromatose subclínica em pacientes HIV/aids: determinação da velocidade de onda de pulso da espessura média-íntima de carótidas. **Rev. Brasileira de Cardiologia (Sociedade Brasileira de Cardiologia)**, 2012. doi:10.11606/T.5.2010.tde-09032010-174842.

EIRA, M. Frequência de Aterosclerose Subclínica em Brasileiros Infectados pelo HIV. **Rev. Brasileira de Cardiologia (Sociedade Brasileira de Cardiologia)**. Volume 110, Nº 5, Maio 2018. DOI: <http://www.dx.doi.org/10.5935/10.5935/abc.20180058>.

ELIAS, F.B.; MENDES, O.I.; MIRANDA, P.A.M. Qualidade de vida de portadores de HIV/AIDS e sua relação com linfócitos CD4+, carga viral e tempo de diagnóstico. **Rev. Bras. Epidemiol.**, v. 15, n.1, p.75-84, 2012.

FORD, N. Burden of HIV-related cytomegalovirus retinitis in resource-limited settings: a systematic review. **Clin Infect Dis.**, Nov., v. 57, n. 9, p. 1351-1361, 2013. Doi: [10.1093/cid/cit494](https://doi.org/10.1093/cid/cit494). Epub 2013 Jul 29. PMID: 23899681.

FURRER, H., *et al.* (2003). Retinal microangiopathy in human immunodeficiency virus infection is related to higher human immunodeficiency virus-1 load in plasma. *Ophthalmology*, 110(2), 432–436. [https://doi.org/10.1016/S0161-6420\(02\)01750-5](https://doi.org/10.1016/S0161-6420(02)01750-5).

GAO, J.; CHEN, Z.; KOU, L.; ZHANG, H.; YANG, Y. The Efficacy of Transcarotid Artery Revascularization With Flow Reversal System Compared to Carotid Endarterectomy: A Systematic Review and Meta-Analysis. **Front Cardiovasc Med**. 2021 Nov 19;8:695295. Doi: [10.3389/fcvm.2021.695295](https://doi.org/10.3389/fcvm.2021.695295). PMID: 34869622; PMCID: PMC8640218.

GODOI, E.T., BRANDT, C.T., LACERDA, H.R., VASCONCELOS, A.F. Intima-Media Thickness in the Carotid and Femoral Arteries for Detection of Arteriosclerosis in Human Immunodeficiency Virus-Positive Individuals. *Arq Bras Cardiol*. 2017 Jan;108(1):3-11. doi: [10.5935/abc.20160197](https://doi.org/10.5935/abc.20160197). PMID: 28146208; PMCID: PMC5245842.

HANNA, D.B. *et al.* Carotid artery atherosclerosis is associated with mortality in HIV-positive women and men. **AIDS**, v. 32, n. 16, p. 2393-2403, 2018. Doi:10.1097/QAD.0000000000001972

IRYNA, A. *et al.* Multifocal Electroretinogram in HIV Positive Patients without Infectious Retinitis. **Am J Ophthalmol.**, October, v. 146, n. 4, p. 579–588, 2008. Doi:10.1016/j.ajo.2007.12.021.

JANJUA, S.A. *et al.* Presence, Characteristics, and Prognostic Associations of Carotid Plaque Among People Living With HIV. **Circ Cardiovasc Imaging**, Oct., v. 10, n. 10, p. e005777, 2017. Doi: [10.1161/CIRCIMAGING.116.005777](https://doi.org/10.1161/CIRCIMAGING.116.005777). PMID: 29021257; PMCID: PMC5679423.

KOVACS, L., KRESS, T.C., BELIN, C. HIV, Combination Antiretroviral Therapy, and vascular diseases in Men and Women. **JACC Basic Transl Sci.** 2022 Jan 19;7(4):410-421. doi: 10.1016/j.jacbts.2021.10.017. PMID: 35540101; PMCID: PMC9079796.

LEITE, *et al.* Biomarcadores Inflamatórios e Espessura Carotídea em Pacientes Infectados pelo HIV em Terapia Antirretroviral, com Carga Viral de HIV-1 Indetectável e Baixo Risco Cardiovascular. *Arq Bras Cardiol.* 2021; 114(1):90-97.

LORENZ, M. M., *et al.* (2008). Both long-term HIV infection and highly active antiretroviral therapy are independent risk factors for early carotid atherosclerosis. *Atherosclerosis*, 196(2), 720–726. <https://doi.org/10.1016/j.atherosclerosis.2006.12.022>.

MOOSER, V., CARR, A. Antiretroviral therapy-associated hyperlipidaemia in HIV disease. *Curr Opin Lipidol* 2001;12:313-19.

NGUEMAIN, N.F., *et al.* Serum lipid profile in highly active antiretroviral therapy-naive HIV-infected patients in Cameroon: a case-control study. *HIV Med.* 2010;11(6):353-9.

NOUBISSI, E.C.; KATTE, J.C.; SOBNGWI, E. Diabetes and HIV. **CurrDiab Rep.**, v. 18, n. 11, p. 125, 2018. Published 2018 Oct 8. Doi:10.1007/s11892-018-1076-3.

OMS - Organização Mundial Da Saúde. Definição, diagnóstico e classificação do diabetes mellitus e suas complicações. Parte 1: diagnóstico e classificação do diabetes mellitus. Genebra: OMS, 1999.

OSIBOGUN, O.; OGUNMOROTI, O.; MICHOS, E.D.; SPATZ E.S.; OLUBAJO, B.; NASIR, K.; MAZIAK, W. A systematic review of the associations between HIV/HCV coinfection and biomarkers of cardiovascular disease. **Reviews in Medical Virology**, v. 28, n. 1, p1953, 2017. doi:10.1002/rmv.1953.

POLAK JF. Carotid Intima–Media Thickness and Cardiovascular Events. **New England Journal of Medicine**, v.365, n.17. p. 1640–1642, 2011. Doi:10.1056/nejmc1109714.

PONCE C. A. *et al.* Changes in cardiovascular risk and clinical outcomes in a HIV/AIDS cohort study over a 1-year period at a specialized clinic in Mexico. **TherClin Risk Manage.**, v. 14, p. 1757-1764, 2018. Doi: 10.2147/TCRM.S170536.

ROSS, A. C., *et al.* Relationship between inflammatory markers, endothelial activation markers, and carotid intima-media thickness in HIV-infected patients receiving antiretroviral therapy. *Clin Infect Dis.* 2009;49(7):1119-27.

RUHSWURM, D. I. et al. Ocular blood flow in patients infected with human immunodeficiency virus. **Am J Ophthalmol.**, v. 132, n. 5, p. 720-726, 2001. doi:10.1016/s0002-9394(01)01095-9.

SORANZ, J. F., *et al.* Achados de fundoscopia em pacientes HIV positivos e sua correlação com níveis séricos de linfócitos TCD4 e carga viral. *Ver Fac Cienc Méd Sorocaba*, 2(2), 7-10, 2000.

SPRINZ, E., LAZZARETTI, R. K., KUHMMER, R., & RIBEIRO, J. P. (2010). Dyslipidemia in HIV-infected individuals. *The Brazilian journal of infectious diseases : an official publication of the Brazilian Society of Infectious Diseases*, 14(6), 575–588. [https://doi.org/10.1016/s1413-8670\(10\)70115-x](https://doi.org/10.1016/s1413-8670(10)70115-x)

SUBRAMANYA, V. et al. Inflammatory biomarkers and subclinical carotid atherosclerosis in HIV-infected and HIV-uninfected men in the Multicenter AIDS Cohort Study. **PLoS One**, v. 14, n. 4, p. e0214735, 2019. Published 2019 Apr 4. Doi:10.1371/journal.pone.0214735.

TORRES, F. S.; MOREIRA, C. M.; VIANNA, F. F. & GUS, M. Medida da espessura das camadas íntima e média das artérias carótidas para avaliação do risco cardiovascular. *Rev Bras Hipertens*, 14 (3), 167-171, 2007.

TRIAN, V.A.; LEE, H.; HADIGAN, C.; GRINSPOON, S.K. Increased acute myocardial infarction rates and cardiovascular risk factors among patients with human immunodeficiency virus disease. **J Clin Endocrinol Metab**, Jul., v. 92, n. 7, p. 2506-2512, 2007. Doi: 10.1210/jc.2006-2190. Epub 2007 Apr 24. PMID: 17456578; PMCID: PMC2763385.

UTAMA, S.; PATRIAWAN, P. DEWI, A. Correlation of CD4/CD8 Ratio with Carotid Intima-Media Layer Thickness in HIV/AIDS Patients at Sanglah General Hospital, Bali, Indonesia. **Open Access Maced J Med Sci**, Jun, v.15, n. 11, p. 1803–1807, 2019. Published online 2019 Jun 13. Doi: 10.3889/oamjms. 2019.

VELLOZZI, C. et al. The study to understand the natural history of HIV and AIDS in the era of effective therapy (SUN Study). **Am J Epidemiol**, v. 169, n.5, p. 642-652, 2009. Doi:10.1093/aje/kwn361.

WONS, J.; KEMPEN, J.; GARWEG, J.G. HIV-induced Retinitis. *Ocular Immunology and Inflammation*, v. 28, n. 8, p. 1259-1268, 2020. Doi: 10.1080/09273948.2020.1808225.

8 ANEXOS

Imagem de Autorização 1

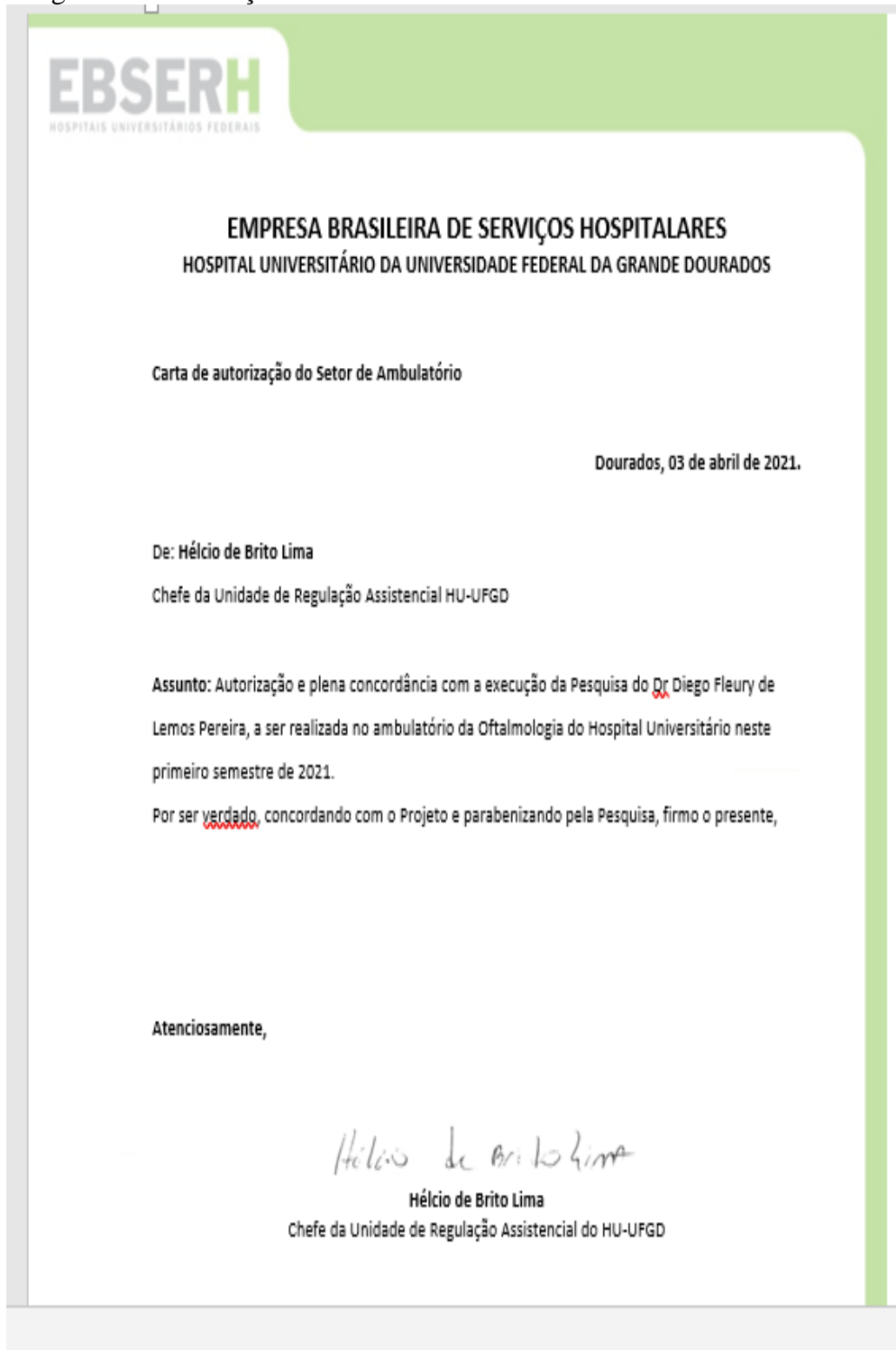


Imagem de autorização 2.

EBSERH
EMPRESA BRASILEIRA DE SERVIÇOS HOSPITALARES

EMPRESA BRASILEIRA DE SERVIÇOS HOSPITALARES
HOSPITAL UNIVERSITÁRIO DA UNIVERSIDADE FEDERAL DA GRANDE DOURADOS

CARTA DE AUTORIZAÇÃO DO SETOR

Dourados, 23 de fevereiro de 2021.

A chefe do setor de cirurgia geral / hu- ufgd concorda com a realização da pesquisa intitulada : Relação entre as alterações cardiovasculares e retinianas em pacientes infectados pelo vírus HIV sem infecção ocular ativa, de responsabilidade do pesquisador DIEGO FLEURY DE LEMOS PEREIRA. Esta será realizada no Hospital Universitário da UFGD no período do primeiro semestre de 2021.

Por ser verdade, firmo o presente,


Enfa Cinthia Bocatti
Chefe da Unidade de Cirurgia Geral
COREN - MS 277810
IAPE 2254043

CHEFIA DA UNIDADE DE CIRURGIA GERAL

HU UFGD

EMPRESA BRASILEIRA DE SERVIÇOS HOSPITALARES
HOSPITAL UNIVERSITÁRIO DA UNIVERSIDADE FEDERAL DA GRANDE DOURADOS

Carta de AUTORIZAÇÃO junho/2021 – ULACP

Dourados, 21 de junho de 2021.

De: Viviane Regina Noro

 Chefe da Unidade de Laboratório de Análises Clínicas e Anatomia Patológica

Para: Rede de Pesquisa


EBSERH

Assunto: Realização de exames laboratoriais para fins de mestrado

Informo que está autorizado a realização de exames laboratoriais na área de análises clínicas a serem realizados na ULACP/HUFGD-EBSERH.

Os exames seguirão o fluxo de exames laboratoriais normal. Serão agendados via Unidade Básica de Saúde e serão regulados, haja vista que antes da pesquisa também é uma necessidade do paciente.

Atenciosamente,


 Viviane Regina Noro
 Bióloga - CRBM 19697
 Chefe da Unidade de Laboratório de Análises
 Clínicas e Anatomia Patológica
 HUFGD - Filial EBSERH
 SHAPE: 2129601

Viviane Regina Noro

Chefe da Unidade de Laboratório de Análises Clínicas e Anatomia Patológica

EMPRESA BRASILEIRA DE SERVIÇOS HOSPITALARES
HOSPITAL UNIVERSITÁRIO DA UNIVERSIDADE FEDERAL DA GRANDE DOURADOS

Carta de autorização do Setor de Imagem

Dourados, 18 de junho de 2021.

De: **Jean Mota** Chefe da Unidade de Imagem do HU-UFGD**Assunto:**

Solicito através deste email a Autorização e ciência para utilização do setor de Imagem, mais especificamente do Ultrassom doppler de carotidas realizado pela Dra Daniele Sbroggio, para finalidade de Mestrado em Ciências da Saúde UFGD.

Exames serão feitos neste segundo semestre 2021 sem prejuízo para o ambulatório já agendado da Dra.

Dra ciente e autorizou a execução dos exames.

Grato

Atenciosamente,




Jean Wilson Mota
Chefe da Unidade de Imagem do HU-UFGD
Dourados/MS, Brasil
Telefone: (51) 3410-3000

Jean Mota
Chefe da Unidade de Imagem do HU-UFGD

PB_PARECER_CONSUBSTANCIADO_CEP_5126360.pdf

<https://plataformabrasil.saude.gov.br/visao/pesquisador/gerirPesquisa/gerirPesquisaAgrupado>
r. PB_PARECER_CONSUBSTANCIADO_CEP_5126360.jsf



UFGD - UNIVERSIDADE
FEDERAL DA GRANDE
DOURADOS / UFGD-MS



Continuação do Parecer: 5.126.360

entregue um telefone e um endereço do setor de transporte hospitalar de saúde, em que podemos agendar uma "carona" para realização de qualquer um dos exames. Além disso, qualquer participante que não conseguir essa "carona" da secretaria, deverá falar com o Pesquisador que poderá em casos excepcionais, convocar um motorista profissional de aplicativo para o transporte, não sendo necessário pagamento. Assim, não será pago nenhum valor em espécie a nenhum participante.* precisam ser repensados e reescritos considerando o que é definido pela Resolução 466/2012. (ATENDIDO)

Considerações Finais a critério do CEP:

Diante do exposto, o CEP/UFGD, de acordo com as atribuições definidas na Resolução CNS nº 510 de 2016, na Resolução CNS nº 466 de 2012 e na Norma Operacional nº 001 de 2013 do CNS, manifesta-se pela APROVAÇÃO em virtude do(a) pesquisador(a) ter atendido as recomendações do parecer n. 5.025.041.

Conforme orientações das resoluções vigentes que regem a ética em pesquisa com seres humanos:


- * o pesquisador deve comunicar qualquer evento adverso imediatamente ao Sistema CEP/CONEP;
- * O pesquisador deve apresentar relatório parcial e final ao Sistema CEP/CONEP.

Este parecer foi elaborado baseado nos documentos abaixo relacionados:

Tipo Documento	Arquivo	Postagem	Autor	Situação
Informações Básicas do Projeto	PB_INFORMAÇÕES_BÁSICAS_DO_PROJETO_1735879.pdf	07/11/2021 10:33:38		Aceito
Outros	Formulario_Para_Responder_Parecer_novembro_2021.doc	07/11/2021 10:32:17	DIEGO FLEURY DE LEMOS PEREIRA	Aceito
Projeto Detalhado / Brochura Investigador	Projeto_Detalhado_Brochura_mestrado_07_de_novembro_21.docx	07/11/2021 10:22:23	DIEGO FLEURY DE LEMOS PEREIRA	Aceito
TGLE / Termos de Asserimento / Justificativa de Ausência	termo_de_consentimento_novembro2021.docx	07/11/2021 10:22:02	DIEGO FLEURY DE LEMOS PEREIRA	Aceito
Orçamento	orcamento_plataforma_brasil.docx	13/10/2021	DIEGO FLEURY DE	Aceito

Endereço: Rua João Rosa Góes, 1761
Bairro: Vila Progresso CEP: 79.825-070
UF: MS Município: DOURADOS
Telefone: (67)3410-2853 E-mail: cep@ufgd.edu.br

Página 16 de 17



UFGD - UNIVERSIDADE
FEDERAL DA GRANDE
DOURADOS / UFGD-MS



Continuação do Parecer: 5.126.360

Orçamento	orcamento_plataforma_brasil.docx	08:48:09	LEMOS PEREIRA	Aceito
Cronograma	cronograma_outubro2021.docx	13/10/2021 08:43:05	DIEGO FLEURY DE LEMOS PEREIRA	Aceito
Declaração de Instituição e Infraestrutura	carta_anuencia_GEP.docx	29/08/2021 08:24:39	DIEGO FLEURY DE LEMOS PEREIRA	Aceito
Declaração de Instituição e Infraestrutura	Autorizacao_setor.pdf	29/08/2021 08:21:29	DIEGO FLEURY DE LEMOS PEREIRA	Aceito
Declaração de Instituição e Infraestrutura	Autorizacao_labor.pdf	29/08/2021 08:16:07	DIEGO FLEURY DE LEMOS PEREIRA	Aceito
Declaração de Instituição e Infraestrutura	Autoriz_Imagem_Mestrado.pdf	29/08/2021 08:15:55	DIEGO FLEURY DE LEMOS PEREIRA	Aceito
Declaração de Instituição e Infraestrutura	INFRAESTRUTURA_MAIO.pdf	29/08/2021 08:15:27	DIEGO FLEURY DE LEMOS PEREIRA	Aceito
Outros	questionario_dos_exames_ofteclinico.docx	23/04/2021 08:27:48	DIEGO FLEURY DE LEMOS PEREIRA	Aceito
Parecer Anterior	Resolucao_AD_Referendum.pdf	15/04/2021 08:56:08	DIEGO FLEURY DE LEMOS PEREIRA	Aceito
Outros	Autorizacao_chefia_amb.doc	15/04/2021 08:19:26	DIEGO FLEURY DE LEMOS PEREIRA	Aceito
Declaração de Pesquisadores	Declaracao_compromisso_pesquisador_resultados_na_PB.pdf	14/04/2021 09:59:33	DIEGO FLEURY DE LEMOS PEREIRA	Aceito
Folha de Rosto	Folha_rosto_atualizada.pdf	14/04/2021 09:58:13	DIEGO FLEURY DE LEMOS PEREIRA	Aceito

Situação do Parecer:

Aprovado

Necessita Apreciação da CONEP:

Não

DOURADOS, 25 de Novembro de 2021

Assinado por:
Leonardo Ribeiro Martins
(Coordenador(a))

Endereço: Rua João Rosa Góes, 1761
Bairro: Vila Progresso CEP: 79.825-070
UF: MS Município: DOURADOS
Telefone: (67)3410-2853 E-mail: cep@ufgd.edu.br

Página 17 de 17

Considerações Finais a critério do CEP:

Diante do exposto, o CEP/UFGD, de acordo com as atribuições definidas na Resolução CNS nº 510 de 2016, na Resolução CNS nº 466 de 2012 e na Norma Operacional nº 001 de 2013 do CNS, manifesta-se pela APROVAÇÃO em virtude do(a) pesquisador(a) ter atendido as recomendações do parecer n. 5.025.041.

Conforme orientações das resoluções vigentes que regem a ética em pesquisa com seres humanos:

- * o pesquisador deve comunicar qualquer evento adverso imediatamente ao Sistema CEP/CONEP;
- * O pesquisador deve apresentar relatório parcial e final ao Sistema CEP/CONEP.

9 APÊNDICES

Apêndice 1 - Termo de Consentimento Livre e Esclarecido

PESQUISADOR: Diego Fleury de Lemos Pereira

TÍTULO: Relação entre as alterações carotídeas e retinianas em pacientes infectados pelo vírus HIV sem infecção ocular oportunista em atividade.

INSTITUIÇÃO E SETOR DE ORGIEM DO TRABALHO: Hospital Universitário da Grande Dourados, Departamento de Oftalmologia.

Equipe envolvida: Dr Diego Fleury de Lemos Pereira, Dra Elisabete CastelonKonkiewitz, Dr Daniel Gallina Martins Abrahão, Dra Daniele Oliveira Silva Sbroggio, Dra Carolina Rodrigues Alves, acadêmica de Medicina Fernanda da Silva Pereira Nantes.

Telefones para contato: Ambulatório de Oftalmologia do Hospital Universitário da Grande Dourados tel: (067) 34103120 – Dr Diego Fleury de Lemos Pereira: (067) 981 162270.

Nome do voluntário: _____ Prontuário: _____

Idade: _____ anos R.G. _____

Número na pesquisa: _____

O(A) Sr. (ª) está sendo convidado(a) a participar do trabalho “Relação entre as alterações carotídeas e retinianas em pacientes infectados pelo vírus HIV sem infecção ocular oportunista em atividade.”, que será realizado no Departamento de Oftalmologia do Hospital Universitário da Grande Dourados, no período de Novembro de 2021 a Dezembro de 2021” de responsabilidade do pesquisador DIEGO FLEURY DE LEMOS PEREIRA.

Todos os participantes são responsáveis pelos seus atos, logo, não há necessidade de responsável legal.

Este trabalho tem o objetivo de avaliar as alterações dos olhos, de uma região chamada de retina e do vaso sanguíneo do coração chamado artéria carótida.

Deseja-se comparar a relação entre as mudanças acontecidas na carótida de alguns pacientes que apresentam HIV com mudanças nos seus olhos, comparando com pacientes sem HIV. Vários estudos mostram que o HIV gera alterações nos vasos sanguíneos mas não comparam com alterações nos olhos. Estudos como este são necessários para melhor prevenção e avaliação dos olhos destes pacientes.

Os procedimentos que serão realizados se dividem em questionário, avaliação oftalmológica, exames laboratoriais e exames de imagem, os quais o(a) Senhor(a) estará livre para optar se é de sua vontade fazê-los ou poderá escolher não realizá-los por quaisquer

motivos, e não sofrerá nenhuma penalização, tendo o direito de pausar ou finalizar sua participação a qualquer momento, na qualidade de voluntário. O voluntário(a) que aceitar participar e assinar este termo de consentimento será examinado no ambulatório da Oftalmologia do Hospital Universitário da Grande Dourados pela equipe envolvida na pesquisa.

A princípio, será preenchido um protocolo com perguntas relacionadas à saúde, medicações em uso, e exame oftalmológico completo. O procedimento de coleta de dados será da seguinte forma: os pacientes serão examinados pelo oftalmologista pesquisador (acuidade visual com melhor correção, tonometria, biomicroscopia) e alguns exames complementares relevantes serão realizados. Dentre eles: tonometria, mapeamento de retina, ultrassonografia com doppler das artérias carótidas e exames de sangue. Os exames da retina serão feitos sob midríase, e para isto, será instilada colírio de tropicamida.

O exame de doppler de carótidas será realizado no setor de Imagem do Hospital. É feito com um aparelho de ultrassom, em que colocamos uma "sonda" (que é a ponta arredondada do aparelho) na região lateral do pescoço, com um pouco de gel. Não é necessário nenhum preparo, como jejum ou ingestão de líquido. Exame sem dor e rápido.

O(A) senhor (a) receberá uma receita médica no momento da coleta do sangue, que será feito no Laboratório do Hospital. Esta, conterá os riscos iminentes, prescrição de analgésicos em caso de dor local, compressa gelada local, orientação de deixar o braço flexionado (tentando encostar o antebraço no braço) para reduzir chance de hematoma, e dados do Pesquisador para contato se necessário. Os seguintes exames serão feitos através dessa coleta: hemograma, glicemia, hemoglobina glicada, contagem de carga viral, CD4, CD8, lipidograma e as sorologias (toxoplasmose, citomegalovirus, sífilis e herpes virus).

Os exames de sangue serão colhidos no laboratório do Hospital Universitário no dia da consulta ou no dia a ser escolhido pelo participante. Caso haja exame de sangue com menos de 30 dias, não haverá necessidade de nova solicitação. Os exames dos olhos serão feitos no consultório, no dia da consulta. O exame de Doppler de carótidas será solicitado no dia da consulta e será feito no setor de Imagem do mesmo Hospital, em data a ser marcada pelo participante. Caso haja exame de Doppler realizado com menos de 30 dias, não haverá necessidade de nova solicitação.

O(a) senhor (a) e seu acompanhante vieram hoje ao consultório para uma consulta já previamente agendada sem saber deste trabalho. Após esta explicação do funcionamento, caso estejam dispostos a participar, e houver necessidade de retorno ao Hospital, vocês poderão solicitar ressarcimento para transporte / locomoção, pedido feito ao Pesquisador. E em caso de necessidade comprovada, será feito ressarcimento. Caso não queiram participar, nenhum custo

será cobrado, e a consulta e / ou exames oftalmológicos serão feitos de forma rotineira e completa.

Se for detectada alguma alteração no exame oftalmológico cuja existência impossibilite a inclusão no trabalho, o Sr.(a) será acompanhado pelo serviço de Oftalmologia do Hospital Universitário para a resolução desta alteração.

Sua participação trará como benefício, mesmo que não se enquadre na logística do estudo, ou seja, não seja participante efetivo da pesquisa, encaminhamento para qualquer especialidade médica que seja necessário ao seu bem-estar. Além disso, poderá ampliar o conhecimento das alterações oculares e carotídeas, possibilitando futuramente o diagnóstico precoce e tratamento de complicações, reduzindo as consequências visuais de diversos pacientes, ao mesmo tempo que inovará a prática médica e proporcionará um impacto positivo na vida de inúmeras pessoas, visto que a visão embaçada e outras sequelas irreversíveis comprometem muito a qualidade de vida delas.

Existem alguns riscos mínimos durante os procedimentos, que têm baixa probabilidade de acontecerem e que serão amenizados e controlados, entre eles: hematoma local (coleção de sangue) e flebite (inflamação da veia). Para reduzi-los é interessante deixar o braço flexionado ("dobrado") após a coleta, no sentido de tentar encostar o antebraço no braço. Como a punção é venosa, a pressão do sangue no local é pequena, logo, espera-se um pequeno hematoma, se houver.

Há a possibilidade de ocorrer vermelhidão nos olhos e leve ardor devido a instilação de um colírio necessário para dilatação da pupila (tropicamida 1%, uma gota de 10 em 10 minutos, 3 vezes, para o exame estável a pupila). Dos medicamentos para dilatação, este é o que menos incomoda. Caso você sinta algum tipo de alergia (coceira nos olhos) ao colírio, o que é incomum, será oferecido um antialérgico de uso tópico: cetotifeno ou prednisolona colírio (1 gotas três vezes ao dia, por dois dias), e se não houver melhora por completo, será oferecido loratadina em comprimido (1 comprimido por dia, por dois dias), sem nenhum custo a você.

Na hora de responder ao questionário para preenchimento do protocolo, que será aplicado pelo pesquisador durante a consulta, existe o risco de você se sentir incomodado ou constrangido. Com a premissa de minimizar esse risco, você será atendido de forma individual, sem divulgação da sua identidade e pode recusar-se de continuar a pesquisa a qualquer momento, será obedecido o sigilo médico e a confidencialidade do prontuário. Este, estará a disposição do participante, ou seja, estará disponível o acesso ao registro de consentimento, de forma organizada e transparente. O direcionamento do questionário será no sentido de não invadir a privacidade, tendo em vista questões sensíveis, tais como atos ilegais, violência,

sexualidade, preconceito entre outros. A proposta da pesquisa é não influenciar o pesquisado no sentido de perda do autocontrole e de sua integridade psíquica, ao revelar pensamentos e sentimentos nunca revelados. Este trabalho é realizado de forma sigilosa, sem nenhum tipo de discriminação ou de exposição a partir do conteúdo revelado. A sua imagem pessoal estará protegida, pois nenhuma filmagem ou registro fotográficos ou áudio serão realizados e muito menos publicados.

Os dados gerais dos pacientes serão inseridos na Plataforma Brasil (um sistema eletrônico do governo federal que protocoliza informações da pesquisa para que estas sejam avaliadas por Comitês de Ética), porém seus dados e imagem não serão divulgados e estarão protegidos, o objetivo da plataforma é conferir se o estudo está de acordo com as normas éticas brasileiras.

Caso sinta-se constrangido ou queira sair por qualquer outra razão e em qualquer momento, não haverá nenhuma penalização e nenhum prejuízo para o seu tratamento no Hospital. Caso opte por não participar da pesquisa, o sr. (a) continuará seu acompanhamento periódico no ambulatório da Oftalmologia do Hospital Universitário da Grande Dourados.

Todos os seus dados da consulta serão arquivados no prontuário médico e nos arquivos confidenciais da equipe pesquisadora e será respeitado o sigilo. Nenhuma "imagem" do senhor (a) seja foto ou áudio será divulgada. Pela sua participação no estudo, você não receberá qualquer valor em dinheiro ou terá qualquer tipo de despesa, não receberá nenhuma bonificação financeira, mas, caso ocorra qualquer dano eventual decorrente da pesquisa, será indenizado, ressarcido, particularizando cada situação específica.

Se tiver alguma consideração ou dúvida sobre a ética do trabalho, entre em contato com o comitê de ética e pesquisa (CEP), situado no prédio da reitoria, Unidade I, sala 501, rua João Rosa Góes 1761, Vila Progresso, Dourados- MS, CEP 79825-070, fone (67) 3410-2853, email: cep@ufgd.edu.br..

Em caso de dúvidas, você pode comparecer ao ambulatório 01 da oftalmologia do Hospital Universitário da Grande Dourados na segunda, terça ou quinta, sempre pela manhã (7-11h) ou telefonar para o ambulatório telefone: (067) 34103120 ou para o telefone celular do pesquisador Diego Fleury de Lemos Pereira : (067) 981162270, que estará disponível 24 horas para sanar suas dúvidas e ouvir reclamações ou sugestões.

Também é possível entrar em contato com o Departamento de Pós graduação da Faculdade de Medicina/Hospital Universitário da Grande Dourados, para obter informações específicas sobre a aprovação deste trabalho ou demais informações: e.mail: posgraduacaosaude@ufgd.edu.br Tel/fax: (067) 34102325.

DECLARAÇÃO D(O)A PARTICIPANTE:

Eu, _____ fui informada (o) dos objetivos da pesquisa acima de maneira clara e detalhada, e esclareci minhas dúvidas. Sei que em qualquer momento poderei solicitar novas informações e motivar minha decisão se assim o desejar.

O(a) professor(a) orientador(a) Dra Elisabete Castelon Konkiewitz, Dr Daniel Gallina Martins Abrahão e Dra Carolina Rodrigues Alves certificaram-me de que todos os dados desta pesquisa serão confidenciais.

Ficaram claros para mim quais são os propósitos do estudo, os procedimentos a serem realizados, seus desconfortos e riscos. Ficou claro também que minha participação é isenta de despesas e que tenho garantia de acesso aos resultados e de esclarecer minhas dúvidas a qualquer tempo.

Em caso de dúvidas poderei chamar o Dr Diego Fleury no telefone (067) 981162270 ou ligar no ambulatório 1 da oftalmologia do Hospital.

Declaro que concordo em participar desse estudo. Recebi uma cópia deste termo de consentimento livre e esclarecido e me foi dada a oportunidade de ler e esclarecer as minhas dúvidas, sei que poderei retirar meu consentimento a qualquer momento, sem penalidade ou prejuízos.

Observações Finais:

1. Este termo é redigido em duas vias (caso perca uma via, será fornecida outra via), sendo uma para o participante e outra para o pesquisador. É necessário rubricar todas as páginas, pelo participante da pesquisa e pelo pesquisador responsável (com ambas as assinaturas apostas na última página). Sempre que solicitado, o participante terá acesso garantido ao registro de consentimento, bem como aos resultados da pesquisa. Este TCLE será arquivado de forma sigilosa e confidencial. Ao final da pesquisa, todo material será mantido em arquivo, por pelo menos 5 anos, conforme Resolução CNS nº 466/12.

2. Em caso de dúvida quanto à condução ética do estudo, entre em contato com o Comitê de Ética em Pesquisa. Ele tem por objetivo defender os interesses dos participantes da pesquisa em sua integridade e dignidade e para contribuir no desenvolvimento da pesquisa dentro de padrões éticos. Dessa forma o comitê tem o papel de avaliar e monitorar o andamento do

trabalho de modo que a pesquisa respeite os princípios éticos de proteção aos direitos humanos, da dignidade, da autonomia, da não maleficência, da confidencialidade e da privacidade.

Nome	Assinatura do Participante	Data
------	----------------------------	------

Nome	Assinatura do Pesquisador	Data
------	---------------------------	------

Nome	Assinatura da Testemunha	Data
------	--------------------------	------

Contato: diegoflp@hotmail.com (email do pesquisador); (067) 34103120 (telefone do ambulatório do Hospital);

(067) 981162270 (telefone do pesquisador); conep@saude.gov.br

Apêndice 2 - Protocolo de Serviço

Nome: _____

1) Qual medicação usa para o HIV: _____

2) Há quanto tempo usa medicação, e quanto tempo de diagnostico :

3) Data do início do tratamento para HIV: _____

4) Outras medicações utilizadas:

5) Tem alguma dessas doenças? () Hipertensão arterial

() Dislipidemia () Faz uso de anti-hipertensivos?

Quais? _____

1) Faz uso de : () Tabaco . Quantos maços? _____

() Álcool.

Quantidade diária? _____

() Drogas ilícitas. Quais? _____

EXAMES LABORATORIAIS:

Glicemia: _____ no dia: _____

Hemoglobina glicosilada _____ no dia: _____

Outros exames laboratoriais:

Colesterol_Total: _____ HDL: _____ VLDL: _____ LDL: _____

Triglicerídeos: _____ Hemograma_Completo: _____

Contagem da Carga viral: _____

Contagem de CD4: _____

Apêndice 3 - Exame Oftalmológico

Nome: _____

Sexo: () masculino () feminino

Data de Nascimento: _____

Data de preenchimento do Protocolo: _____

Endereço: _____

Telefone: _____

Tem alguma dessas queixas/doenças oculares?

() Coceira () Dor ocular () Visão turva () Vermelhidão ocular

() Ardência ocular () Secreção ocular () Glaucoma

() Outras? Quais? _____

Refração: OD _____ OE _____

AV c/ a melhor correção LONGE: OD _____

AV c/ a melhor correção LONGE: OE _____

AV c/ a melhor correção PERTO: OD _____

AV c/ a melhor correção PERTO: OE _____

Biomicroscopia: _____

Tonometria de aplanção: _____ / _____ mmhg(às _____)

Mapeamento retiniano de ambos os olhos:

Ultrassonografia com doppler de carótidas:
