HEMANGIOMA CAVERNOSO E NEURITE ÓPTICA COMPRESSIVA: RELATO DE CASO

43º Congresso do Hospital São Geraldo
6 a 9 NOV 2024
Hotel Mercure Belo Horizonte

Bruna Penna Guerra Lages[1]; Laura Fontoura Castro Carvalho[1]; André Luiz de Pádua Pires[1]; Bernardo Fontoura Castro Carvalho[1]
[1]Centro Oftalmológico de Minas Gerais

Objetivo

Relatar um caso de malformação venosa não distensível (hemangioma cavernoso) com quadro de neurite óptica compressiva.

Relato do caso

Paciente R. D. O., feminino, 43 anos, relata proptose de lenta progressão em olho direito (OD) há cerca de 6 meses. Compareceu em consulta oftalmológica de urgência queixando-se de baixa acuidade visual (BAV) de início há um mês, cefaleia em hemiface direita de forte intensidade e hiperemia ocular esporádica. Apresentou ao exame de ectoscopia, proptose à direita. Acuidade visual sem correção de OD de conta dedos a 30 cm e acuidade visual em olho esquerdo (OE) de 20/20. Não apresentava alterações à movimentação ocular extrínseca e havia defeito pupilar aferente relativo à direita (DPAR). A medida da distância margem palpebral superior ao reflexo luminoso (DMR1) era de 2,5mm à direita e 4mm à esquerda. A medida do reflexo à margem palpebral inferior (DMR2) era de 8mm à direita e 5mm à esquerda. Realizada exoftalmometria, com medida de 25mm à direita e 18mm à esquerda. Apresentava ao exame do autorrefrator, leitura sugerida de 5 dioptrias esféricas em OD e 0,5 dioptria esférica em OE. À refração, paciente apresentava acuidade visual de 20/400 à direita, sem progressão. Não apresentava alterações à biomicroscopia do segmento anterior, e apresentava exame de tonometria com pressão intraocular de 26 mmHg em OD e 18 mmHg em OE. Ao exame de fundo de olho de OD, paciente apresentava nervo óptico fisiológico bilateralmente, e alteração do brilho macular em olho direito, sugestivo de exsudação, sem demais alterações. À ecografia ocular de OD havia alteração do comprimento axial do globo ocular, com aplanamento da parede posterior da retina, apresentando lesão de aspecto cístico retrobulbar de limites não precisos, sugerindo tumor benigno retrobulbar. Ao exame de ressonância magnética de crânio e órbitas havia proptose à direita com lesão expansiva intraconal direita com características que sugeriam diagnóstico de malformação venosa não distensível (hemangioma cavernoso da órbita).
O OCT de nervo óptico e mácula apresentava abaulamento do perfil posterior da parede ocular à direita e espessura do subcampo central de 115um, volume cúbico de 7,1mm3 e espessura média cúbica de 197um. Exame em OE se apresentava sem alterações. A paciente foi encaminhada para cirurgia de descompressão orbitária em caráter de urgência.

Figuras

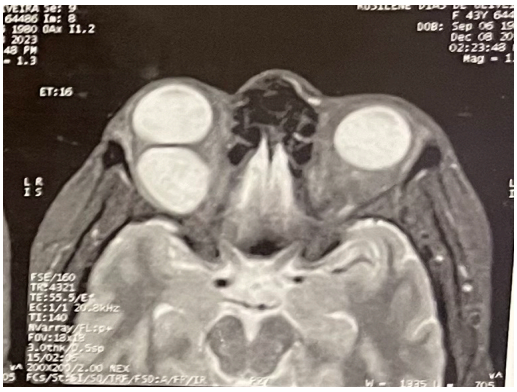

Figura 1- Corte de RNM mostrando lesão expansiva intraconal

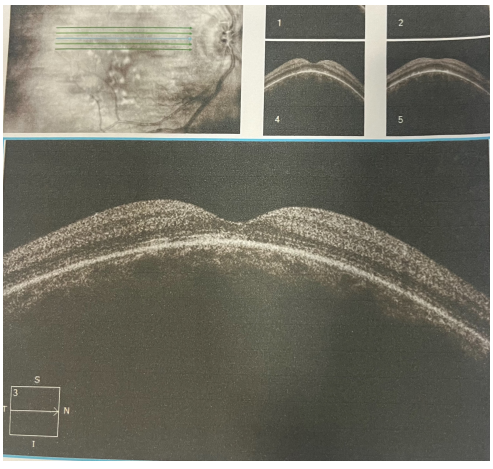

Figura 2- OCT de olho direito mostrando abaulamento do perfil posterior da parede ocular

Conclusão

A malformação venosa não distensível, como o hemangioma cavernoso, pode resultar em compressão do nervo óptico, culminando em neurite óptica. Este relato destaca a importância da avaliação oftalmológica minuciosa em pacientes com proptose progressiva e sintomas de neurite óptica, incluindo baixa acuidade visual, defeito pupilar aferente relativo e edema de nervo óptico. A abordagem diagnóstica, incluindo exames de imagem como ressonância magnética, é fundamental para determinar a natureza e a extensão da lesão. O tratamento cirúrgico emergencial, como a descompressão orbitária, pode ser indicado para evitar danos visuais irreversíveis.